



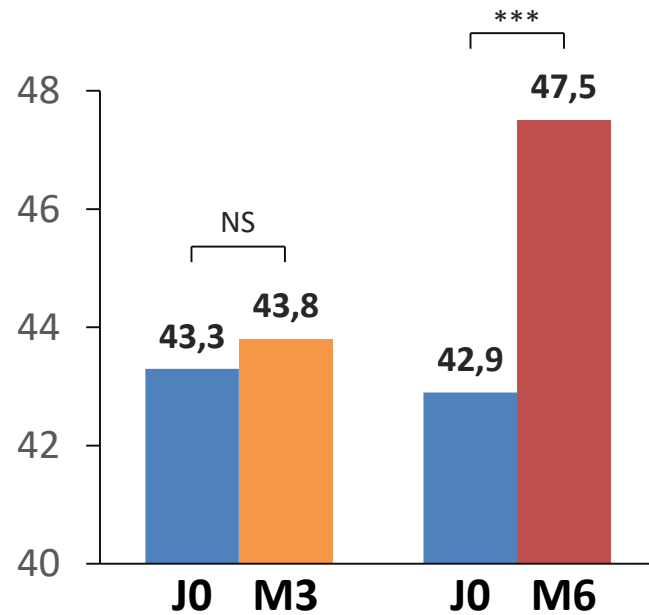
Le TIPS : bon aussi pour l'état nutritionnel du cirrhotique

Artru F et al. Abstract 957, AASLD 2018

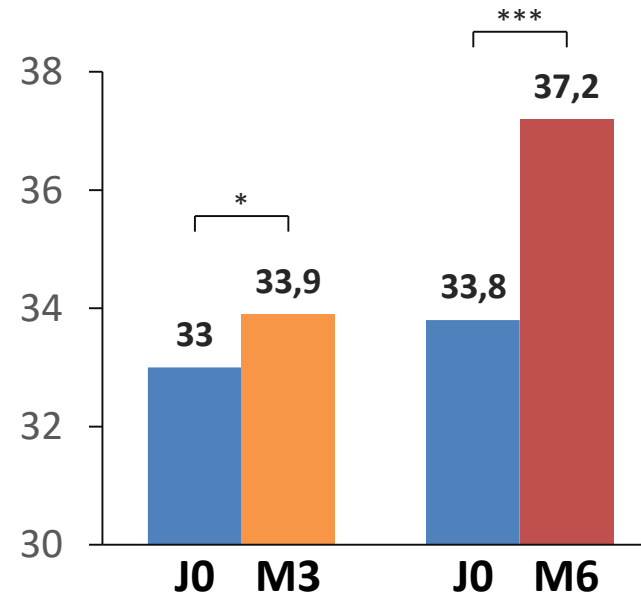
Evolution de la sarcopénie

- La sarcopénie est progressivement régressive entre J0 et M6

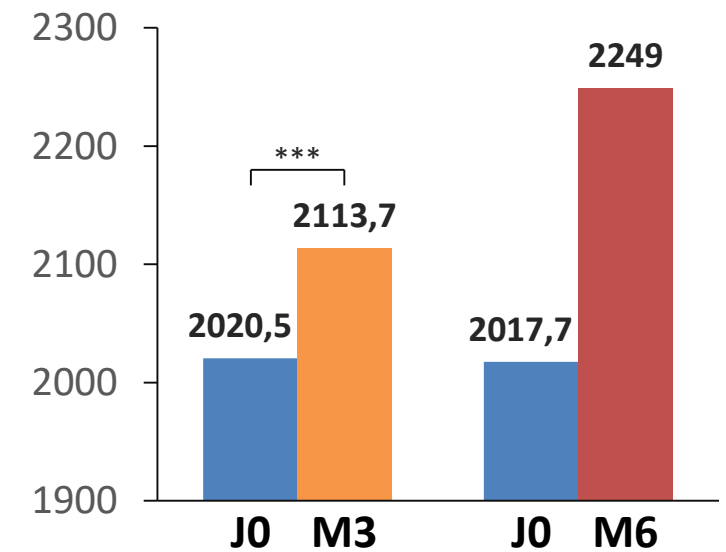
Diamètre axial du psoas (mm)



Diamètre transversal du psoas (mm)

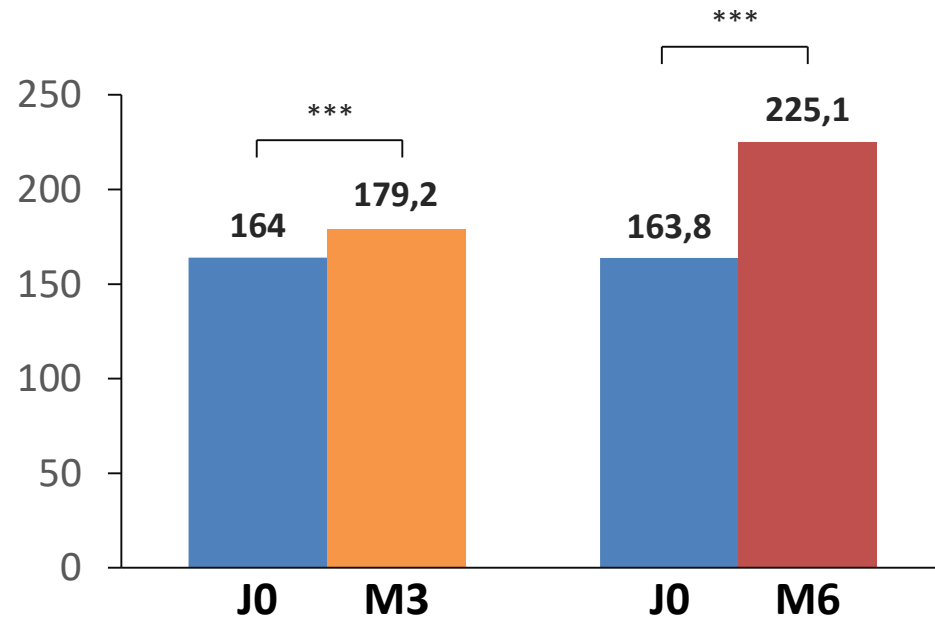


Surface du psoas (mm²)



- La graisse sous-cutanée augmente alors que la graisse abdominale régresse

Graisse sous-cutanée (cm²)



Graisse viscérale (cm²)

