KYSTE HYDATIQUE HEPATIQUE: Actualités 2017

Solange BRESSON-HADNI

Centre Collaborateur OMS pour la Prévention et le Traitement des Echinococcoses Humaines,
Centre National de Référence Echinococcoses
UMR CNRS 6249, ChronoEnvironnement

Laboratoire de Parasitologie
CHU Besançon
et
Université Bourgogne Franche-Comté

Forum Hépatologie

Vendredi 8 décembre 2017

S.BRESSON-HADNI

Conflits d'intérêts :

Aucuns en rapport avec cet exposé

Kyste hydatique ou échinococcose kystique

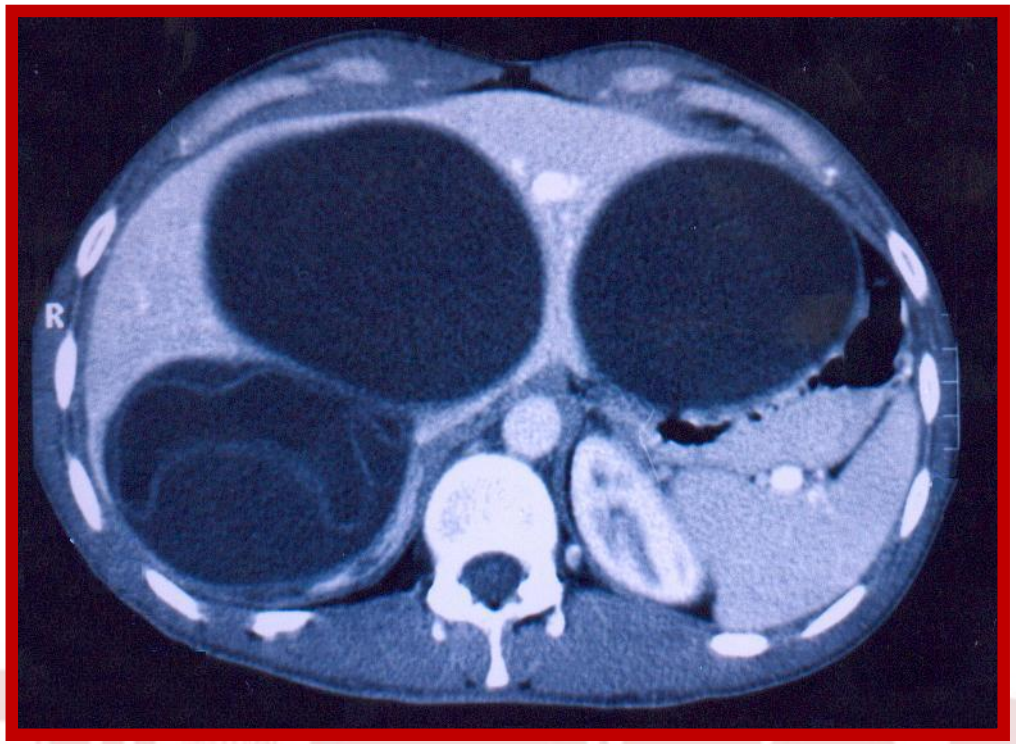

- **Cestodose larvaire**
- **Développement intra-hépatique de la forme larvaire du taenia *Echinococcus granulosus***
- **Progression très lente. Latence clinique+++**
- **Comparable à une tumeur bénigne**

Cycle évolutif d'*Echinococcus granulosus.*

Hôtes définitifs: canidés

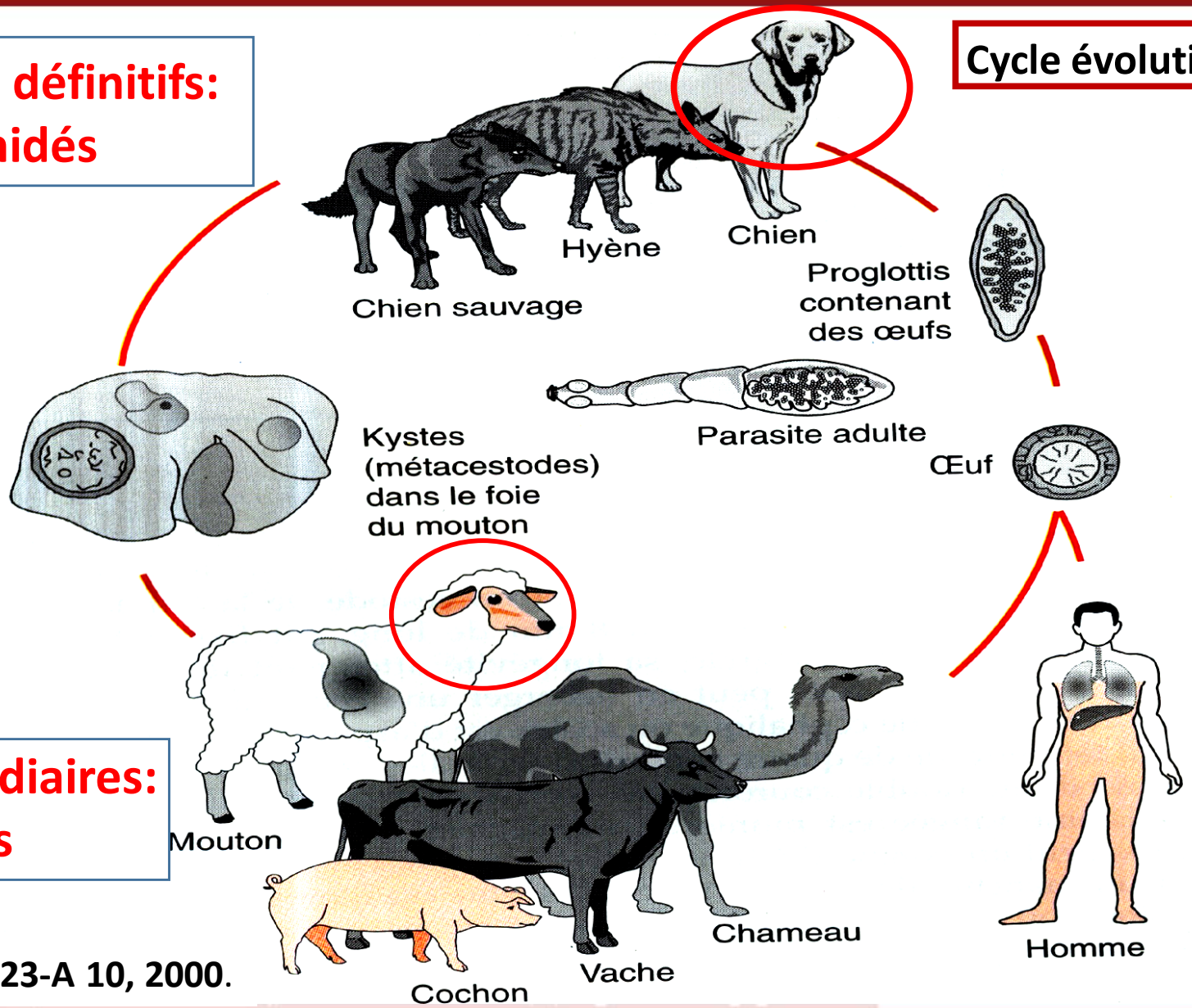

Hôte intermédiaire accidentel

Impasse parasitaire

Hôtes intermédiaires: herbivores

F.Klotz et al. EMC 7-023-A 10, 2000.

STRUCTURE DU KYSTE

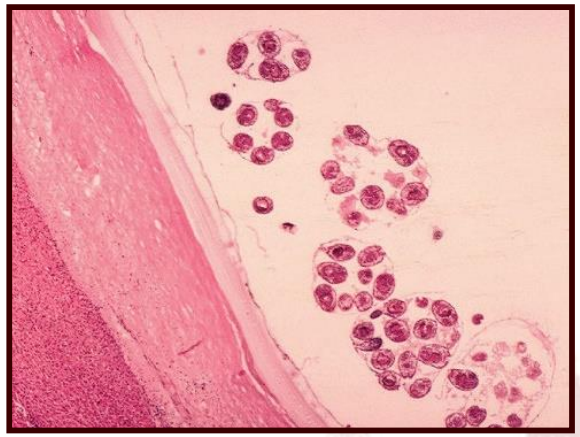

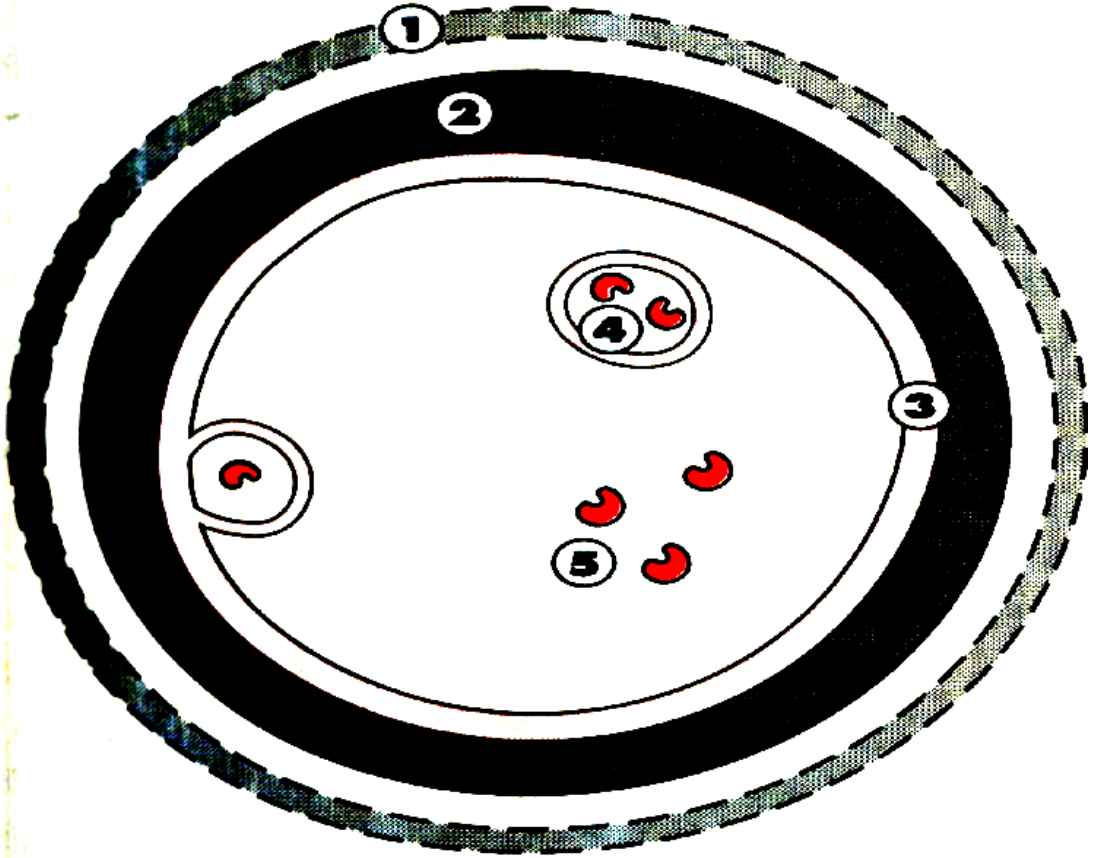

1 - Périkyste
2 - Cuticule
3 - Membrane proligère
4 - Vésicule proligère
5 - Protoscolex

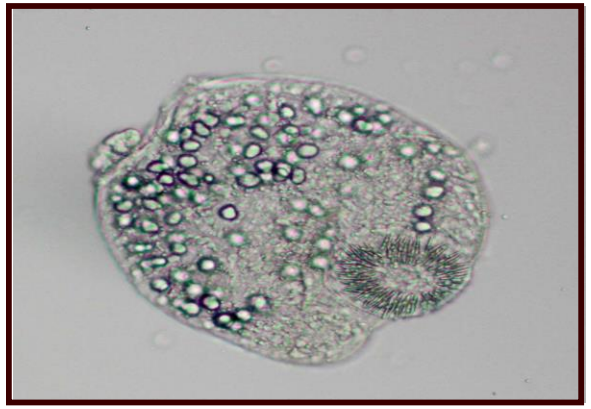

REPARTITION GEOGRAPHIQUE DE L'ECHINOCOCCOSE KYSTIQUE DANS LE MONDE.

COSMOPOLITE

PREVALENCE MONDIALE:
2 à 3 millions de cas.

INCIDENCE MONDIALE:
180-200000 nouveaux cas/an

INCIDENCE ANNUELLE POUR QUELQUES PAYS

- Maroc : 7,2/100 000 Hbts
- Tunisie : 15/100000 Hbts
- Argentine: 21/100000 Hbts
- Uruguay: 32/100000 Hbts
- Kenya: 220/100000 Hbts

FRANCE (PMSI):
0,42/100000 Hbts
100 à 150 nouveaux cas/an
Importation +++
(Afrique Nord, Balkans…)
Cas autochtones possibles.

OBSERVATOIRE FRANCAIS +++ (OFREKYS)

Bastid C. EMC Hepatologie 2014. 7-023-A-10
Van Cauteren D et al. Parasitol Res.2016;115(11):4261-4265

DES GENOTYPES POUR *E.GRANULOSUS*…

- *E.granulosus* n'est pas une espèce uniforme.
- Acquisitions récentes grâce aux outils de biologie moléculaire:
  - complexe d'espèces parasitaires à expression clinique similaire
  - 10 génotypes regroupés en 4 espèces
  - spécificité d'hôtes de ces génotypes

Echinococcus granulosus sensu lato

Génotype mitochondrial	Souche	HI	HD	Nouvelle classification
G1	ovine commune	**Ovins,** caprins, bovins, suidés… **homme**	**Chien**, renard, dingo…	***Echinococcus granulosus* sensu stricto**
G2	ovine de Tasmanie	**Ovins**, caprins, bovins, **homme**	**Chien**, renard ?	
G3	du buffle			
G4	équine	**Equidés**	**Chien**	***Echinococcus equinus***
G5	bovine	**Bovins**, **homme**	**Chien**	***Echinococcus ortleppi***
G6	cameline	**Camelidés,** caprins, bovins, **homme**	**Chien**	***Echinococcus canadensis***
G7 & G9	porcine	**Suidés**, **homme**	**Chien**	
G8 & G10	des cervidés	**Cervidés**, **homme**	**Loup,** chien	
-				

Nakao et al, Parasitology 2007;134:713-22

Eckert et al.*WHO/OIE Manual on echinococcosis in humans and animals* 2001.

DES GENOTYPES POUR E.GRANULOSUS…

- *E.granulosus* n'est pas une espèce uniforme.
- Acquisitions récentes grâce aux outils de Biologie moléculaire:
  - complexe d'espèces parasitaires à expression clinique similaire
  - 10 génotypes regroupés en 4 espèces
  - spécificité d'hôtes de ces génotypes
  - **intérêt épidémiologique (f.importée vs f.autochtone)**
  - **impact possible en diagnostic et en prévention**

HISTOIRE NATURELLE D'UN KH

- Données fragmentaires (dépistages échographiques de masse en pays endémiques avec suivis longitudinaux mais faibles effectifs).

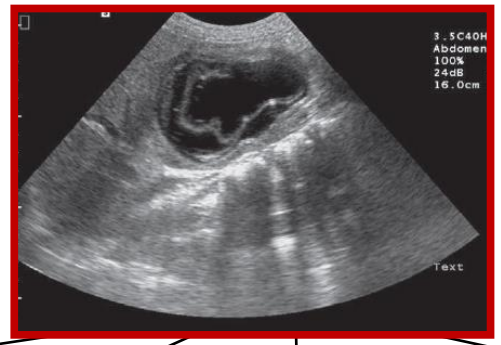

50%

30%

Involution

Stabilité

Croissance lente
1cm/an

Complication
(fissuration /rupture)

EK : ASPECTS CLINIQUES

FOIE : 50 à 70%.

EK : ASPECTS CLINIQUES

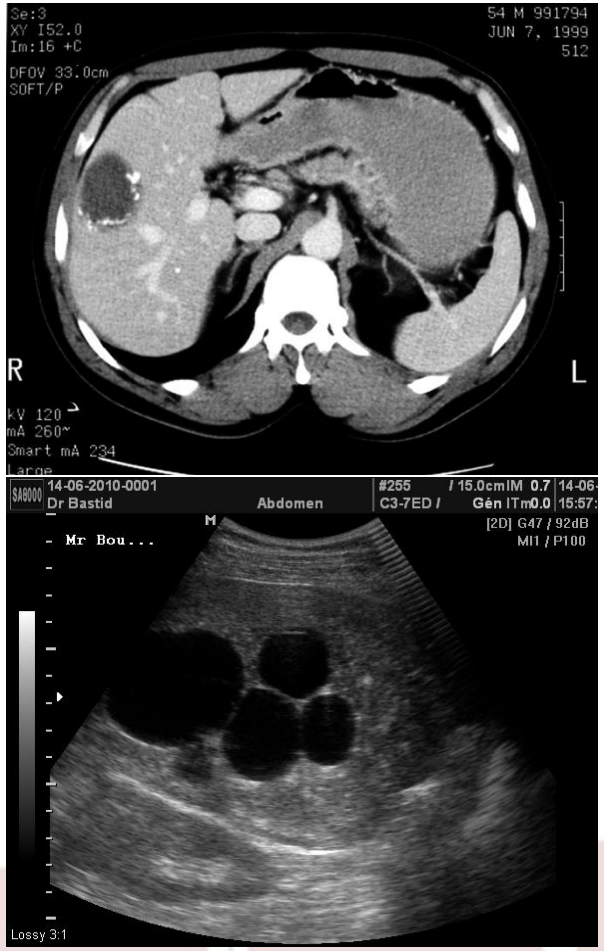

FOIE : 50 à 70%.

lobe droit : 60%

- unique : 75%
- double: 15-20%
- multiple: 10 à 35%

EK : ASPECTS CLINIQUES

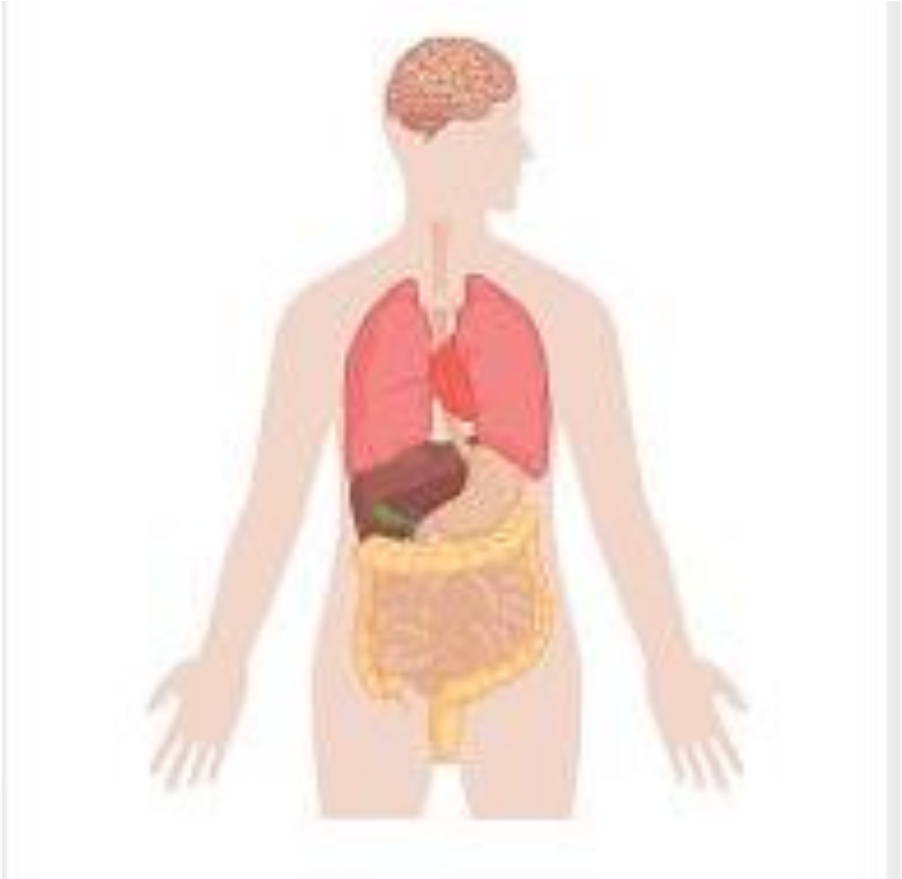

LOCAS EXTRA-HEPATIQUES:

- **POUMON**: 25 à 40%
- **RATE:** 2à5%
  atteinte foie + péritoine:20 à 30 %)
- **CERVEAU**: 1 à 5%
- **OS:** 0,9 à 3% (rachis: 50%)
- **AUTRES….**

Circonstances de découverte d'une EK

- **Découverte souvent fortuite +++** (échographie, per-opératoire…)
- **Manifestations cliniques : apparaissent tardivement dans l'évolution**

  Liées au volume et/ou nbre de kystes, topographie dans le foie avec possible effet de masse au niveau organes adjacents:

  → pesanteur hypochondre dt
  → dyspepsie
  → plénitude post-prandiale
  → hépatomégalie
  → tuméfaction déformant la paroi (lisse, régulière, légèrement rénitente..)

COMPLICATIONS REVELATRICES

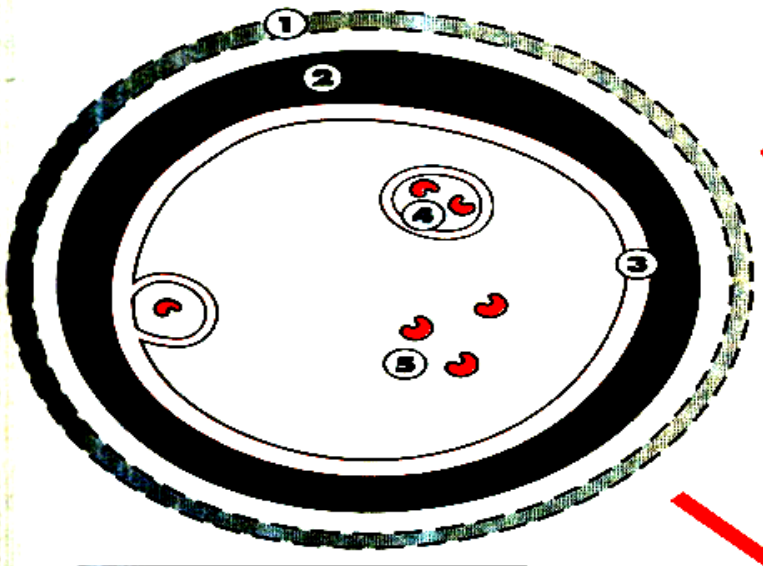

1 - Périkyste
2 - Cuticule
3 - Membrane proligère
4 - Vésicule proligère
5 - Protoscolex

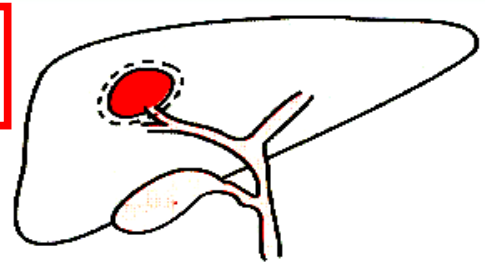

Fistule biliaire et surinfection

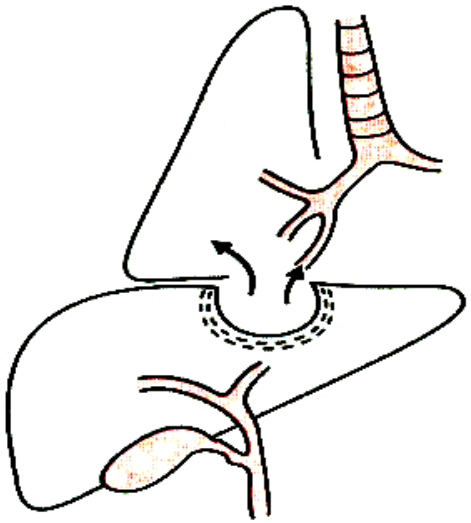

Rupture intra-thoracique ou intra-bronchique

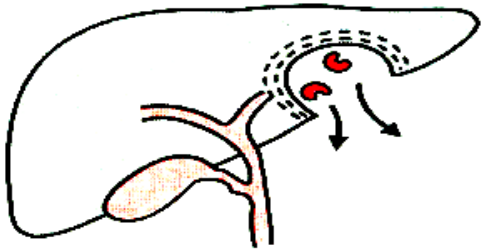

Rupture intra-péritonéale

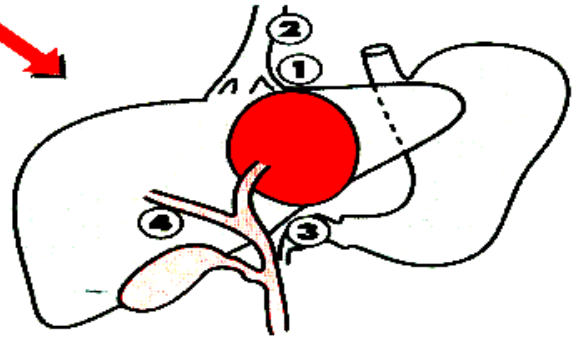

1 - Veines sus-hépatiques
2 - Veine cave supérieure
3 - Duodénum
4 - Voies biliaires intra-hépatiques

Compression des structures de voisinage

FISTULE BILIAIRE

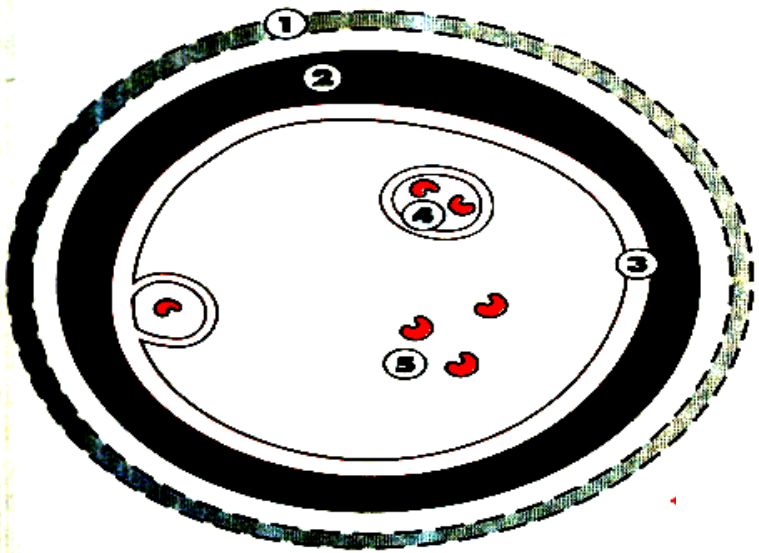

1 - Périkyste
2 - Cuticule
3 - Membrane proligère
4 - Vésicule proligère
5 - Protoscolex

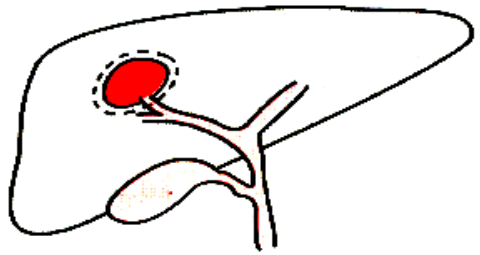

-La plus fréquente des complications (40 à 60%)
-Pas toujours symptomatique
-Kyste > 7,5 cm de diamètre : probabilité de fistule estimée à 80%*
-A rechercher ++ avant toute décision thérapeutique (anamnèse, enzymologie hépatique, imagerie…)

*** Aydin U et al Turk.J.Gastroenterol. 2008; 19: 33-39.**

Monsieur S…Tunisien, en France depuis 10 ans.
Tableau angiocholitique 72h après un match de football amical..

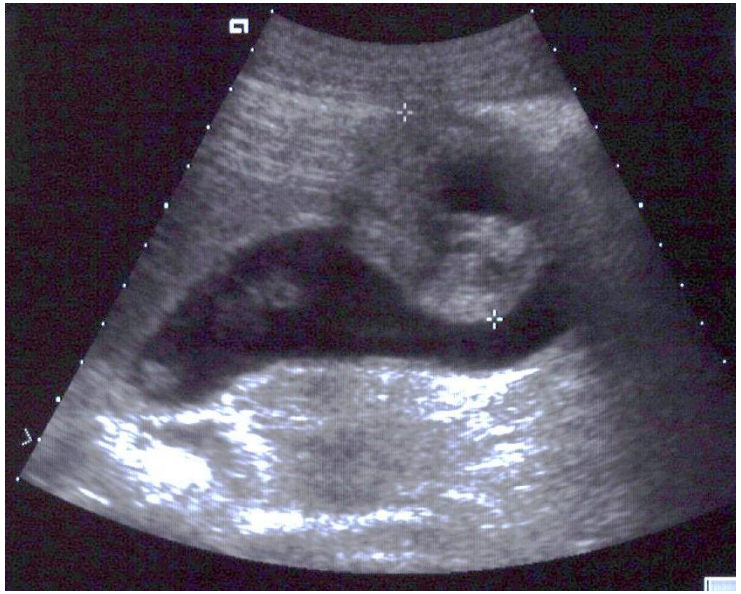

Im:22 +C
512
DFOV 35.0cm
MF: 1.4
SOFT/P
R
L
kV 120
mA 260*
Smart mA 232
Large
7.0mm

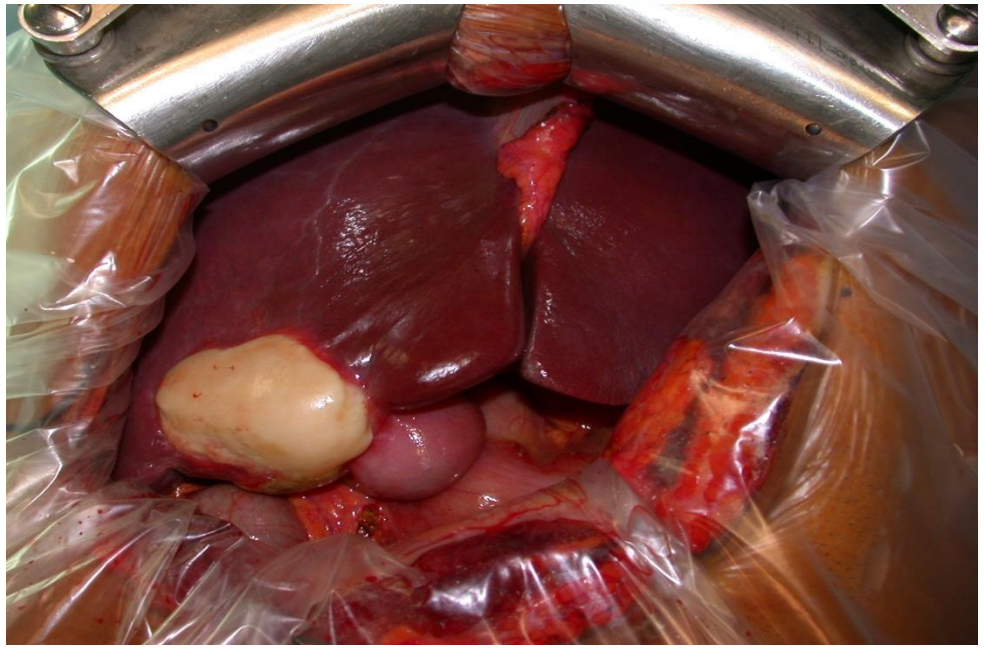

DIAGNOSTIC DE L'ECHINOCOCCOSE KYSTIQUE

- **Examen clé : échographie abdominale**

  + anamnèse (migrant +++)

  → **Diagnostic établi dans la majorité des cas**

- **Classification de Gharbi (1981)**

- **Classification de l'OMS (2003) ++++ :**

  corrélation aspect écho./évolutivité métacestode.

Stages of WHO-IWGE ultrasound classification of liver cysts

Benign cyst?	"ACTIVE"		"TRANSITIONAL"		"INACTIVE"	
CL	**CE1 (Gharbi I)I**	**CE2 (Gharbi III)**	**CE3a (Gharbi II)**	**CE3b (Gharbi III)**	**CE4 (Gharbi IV)**	**CE5 (Gharbi V)**

DIAGNOSTIC DE L' ECHINOCOCCOSE KYSTIQUE

- **Une sérologie spécifique :**
  - Hémagglutination indirecte (Ag brut Eg)
  - Elisa Eg
- **Un test de confirmation :**

  Western-Blot

Diagnostic sérologique de l'EK

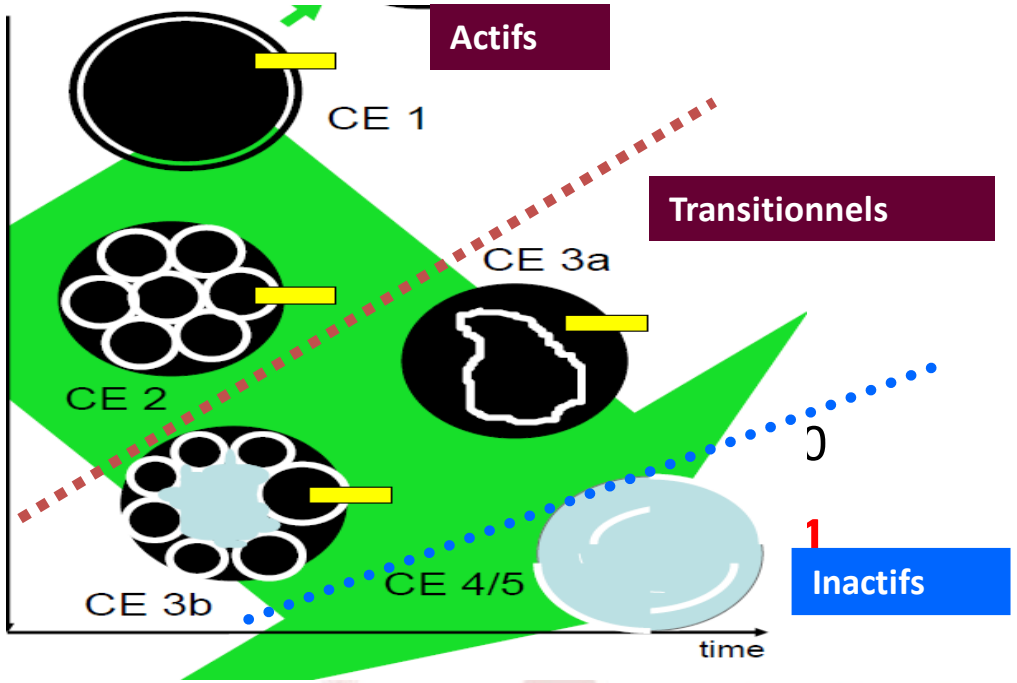

Performance variable selon:

- **stade évolutif :**

  négative dans

  . 30-58% des kystes CE1

  . 5 à 20% des kystes CE2 et CE3

  . 50 à 87% des kystes CE4 et CE5

- **Intégrité kyste :** si fissuration ⇨ réactivité séro ↗↗
- **Organe** (Foie>poumon>autres localisations)

Li,Clin Vaccine Immunol. 2010;17:470-5 . Ito, Future Microbiol 2007;2:439-449 .
Lissandrin, Am J Trop Med Hyg 2016 :94:166-71

ECHINOCOCCOSE KYSTIQUE : AUTRES EXAMENS MORPHOLOGIQUES

- **IRM + Bili-IRM :**

  2ème examen de choix pour préciser caractéristiques du kyste (sf calcifications) et rechercher atteinte voies biliaires.

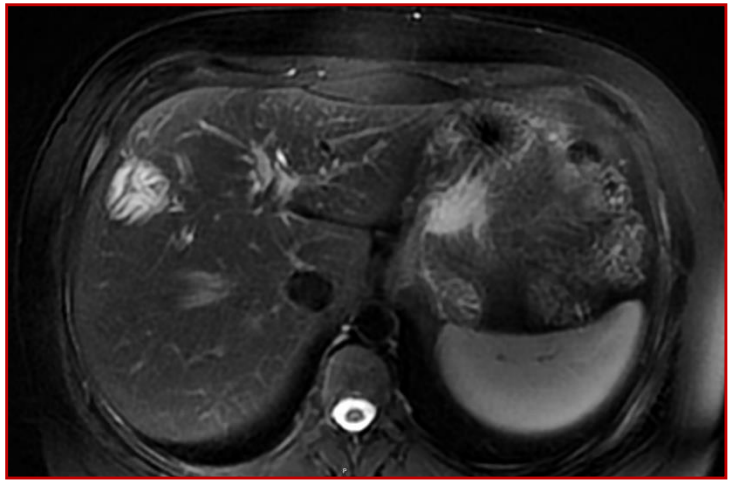

- **TDM :**

  Moins à visée diagnostique que pour bilan pré-opératoire et bilan d'extension (cavité abdominale, pelvis, thorax ++).

TRAITEMENT DE L'EK HEPATIQUE : Eléments de réflexion...

- Absence d'attitude thérapeutique standardisée.
- Etudes nombreuses mais faible niveau de preuve.
- Recommandations de l'OMS en 2010, s'appuyant sur la classification échographique*.
- Discussion multidisciplinaire +++

*Brunetti E etal. Acta Tropica2010; 114:1-16.

TRAITEMENT DE L'EK HEPATIQUE : Eléments à prendre en compte

1/ Circonstances du diagnostic d'EK hépatique?

- Fortuite? Symptomatique? Complication (Fistule biliaire+++?)

2/Caractéristiques du kyste en imagerie:

- Taille? Topographie? unique? multiple?
- Stade écho. OMS +++

3/ Données patient:

- Age, EG
- Intégration possible dans une filière de suivi régulier sur long terme (5ans…idéalement 10 ans)?

EK HEPATIQUE : OPTIONS THERAPEUTIQUES

- **Chirurgie:**
  - demeure le meilleur traitement en cas de forme compliquée
  - équipe rompue à la chirurgie hépato-biliaire
  - protection zone opératoire par champs imbibés de solution parasiticide (sérum salé hypertonique)

- **Chirurgie: conservatrice**

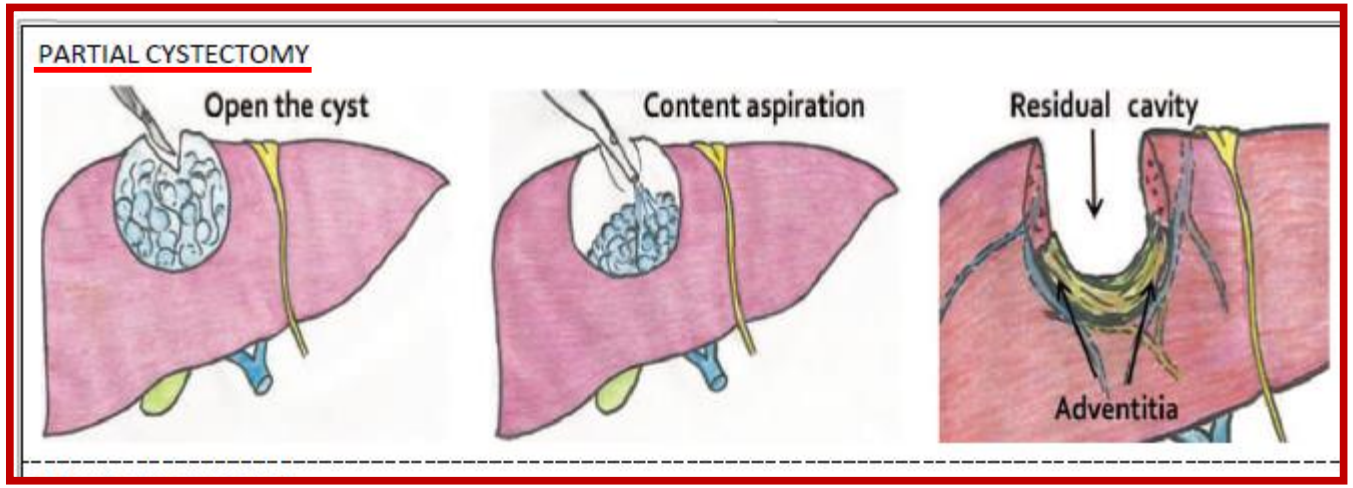

- la résection du dôme saillant en est la version la plus simple
- nécessite ouverture du kyste,son évacuation et sa stérilisation.
- morbidité opératoire :
  - . fistule biliaire
  - . suppuration chronique
  - . récidive parasitaire (vésiculisation exogène)

• Chirurgie: vs radicale

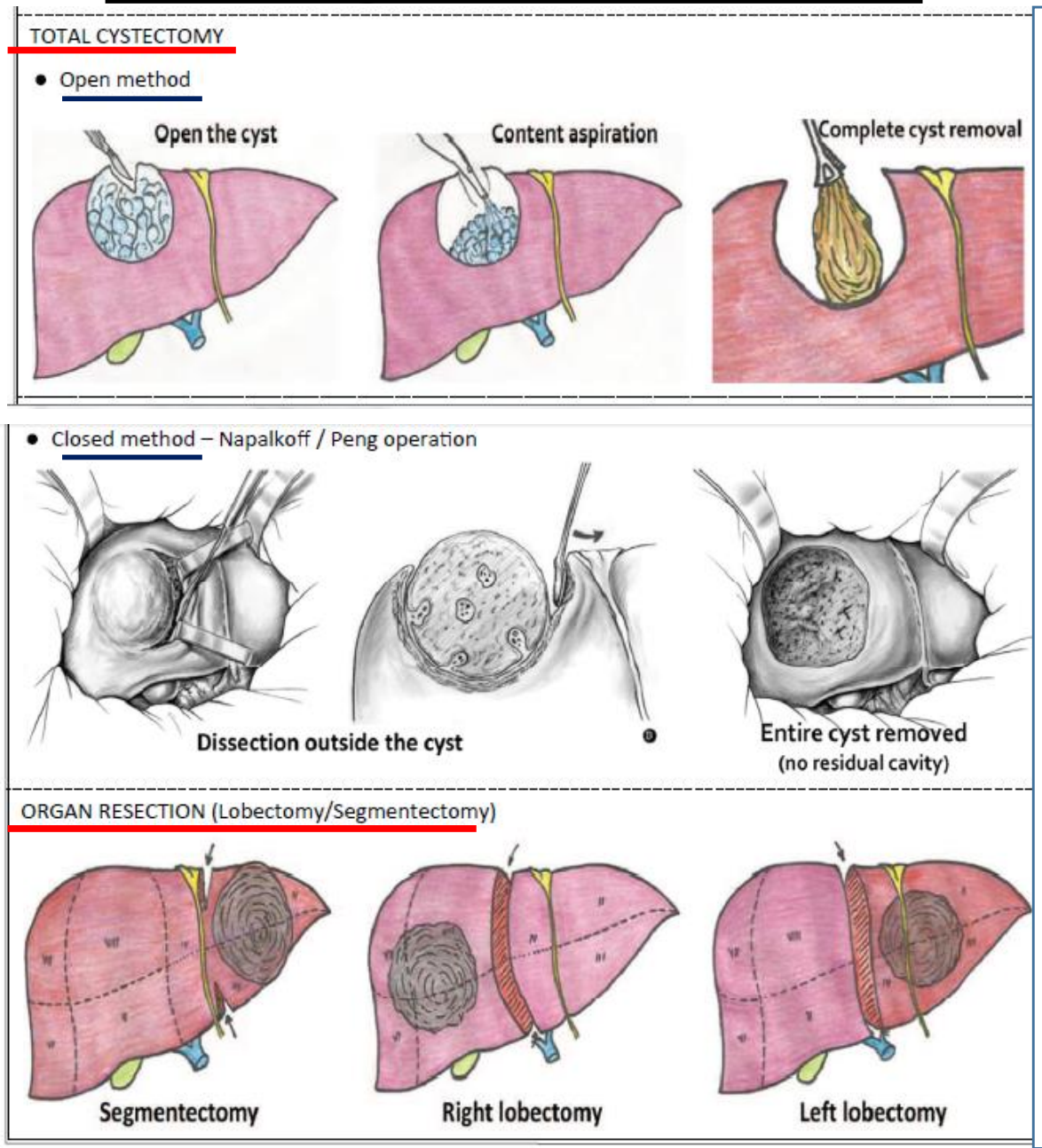

KYSTECTOMIE TOTALE

Ablation du kyste **et de l'adventice**
tout en respectant le parenchyme hépatique
Plan de clivage d'autant plus aisé que coque est épaisse
A kyste ouvert…

ou à kyste fermé:

- pas de manœuvre de stérilisation
- pas de risque de contamination per-op
- Pas de risque de vésiculisation exogène

Cavité résiduelle souple, prête à regénérer
Prévention des fistules par ligatures électives canaux
Principal inconvénient : risque hémorragique (VSH++)

HEPATECTOMIE REGLEE

-Solution thérapeutique la + radicale
- Indications rares :
  .kyste géant,
  . kystes multiples localisés dans un lobe
  .récidive après chir. antérieure

EK HEPATIQUE : OPTIONS THERAPEUTIQUES

- **Chirurgie: conservatrice vs radicale**
- **Radiologie interventionnelle : PAIR**

Ponction
Aspiration
Injection
Réaspiration

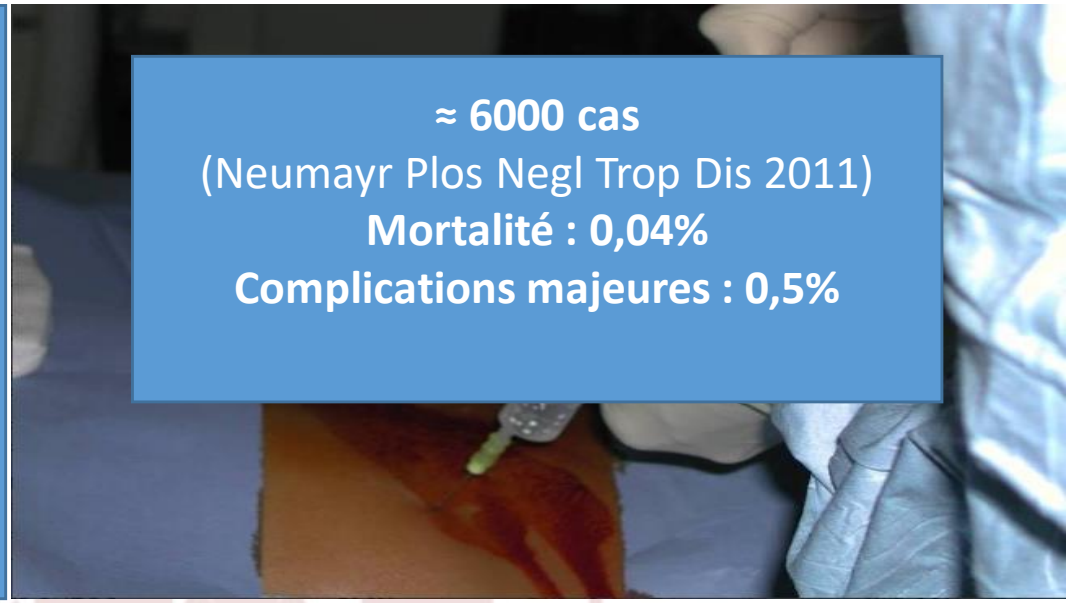

≈ 6000 cas
(Neumayr Plos Negl Trop Dis 2011)
Mortalité : 0,04%
Complications majeures : 0,5%

Contrindication: fistule biliaire

Indication :
K. CE1 et CE3a < 10 cm
80% de succès

Source : Dr C.Bastid, Marseille.

EK HEPATIQUE : OPTIONS THERAPEUTIQUES

- Chirurgie: conservatrice vs radicale
- Radiologie interventionnelle : PAIR

} encadrées par ABZ +++

- Tt médicamenteux par ABZ au long cours
  - kystes multiples
  - petit kystes « jeunes » CE1 ou CE3a <5cms

Rinaldi et al WJH 2014;6:293-305 .

Tt EK hépatique: une place pour ABZ au long cours?

- **Autres situations?**
  - **CE3b: pour « forcer » transition vers CE4- CE5…**
  - **durée?**
  - **Bénéfice à long terme?**
  - **Maintien inactivation après arrêt ABZ?**

→ La réponse est manifestement plus solide quand elle est obtenue sans albendazole.

Stojkovic M et al PLOS Neglected Tropical Diseases Dec2016.
Rinaldi F et al. BMC Inf Diseases 2014; 14: 492.

EK HEPATIQUE : OPTIONS THERAPEUTIQUES

- Chirurgie: conservatrice vs radicale
- Radiologie interventionnelle : PAIR

} encadrées par ABZ +++

- Tt médicamenteux par ABZ au long cours
- Abstention et surveillance : « Watch and Wait »

J Gastrointest Surg
https://doi.org/10.1007/s11605-017-3630-8

Novembre 2017

ORIGINAL ARTICLE

The Non-operative Management of Asymptomatic Liver Hydatids: Ending Echinococcophobia

Farrokh Saidi [1] · Farrokh Habibzadeh [2,3]

-Suivi prospectif de 127 patients (137 KH)
-Médiane de suivi : 6 ans
- 81% : évolution favorable (diminution ou stabilité)
-facteurs prédictifs indépendants :
- K.unique
- Décollement membranaire
- Signes dégénérescence adventice

En résumé….

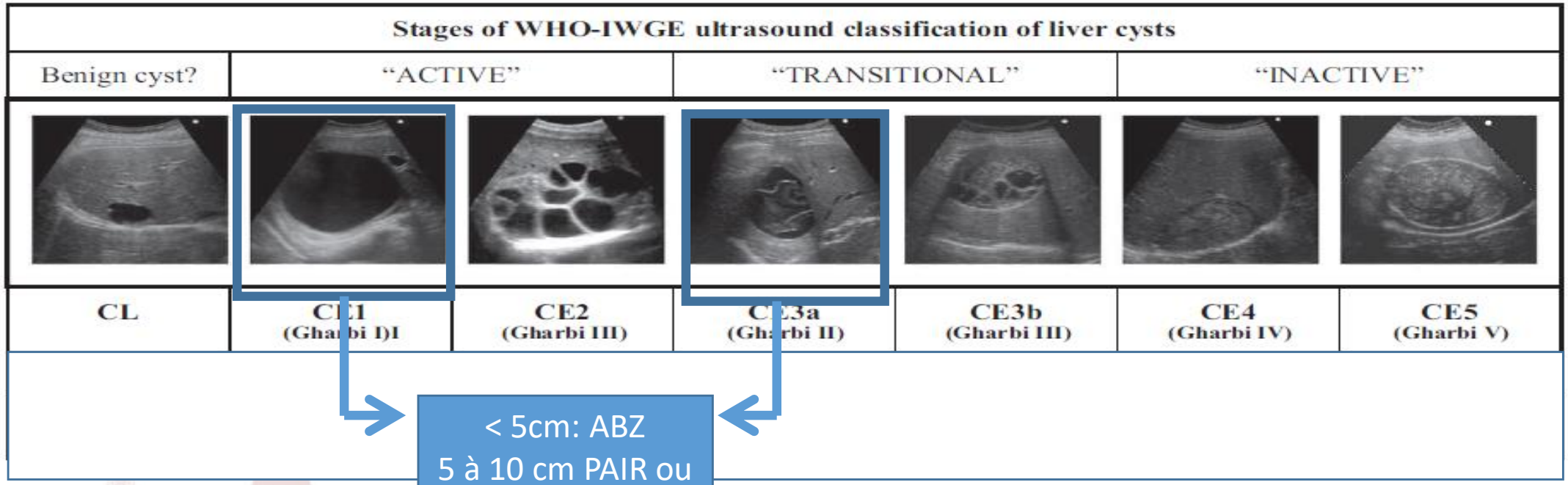

< 5cm: ABZ
5 à 10 cm PAIR ou CHIR + ABZ
> 10 cm CHIR+ABZ

En résumé….

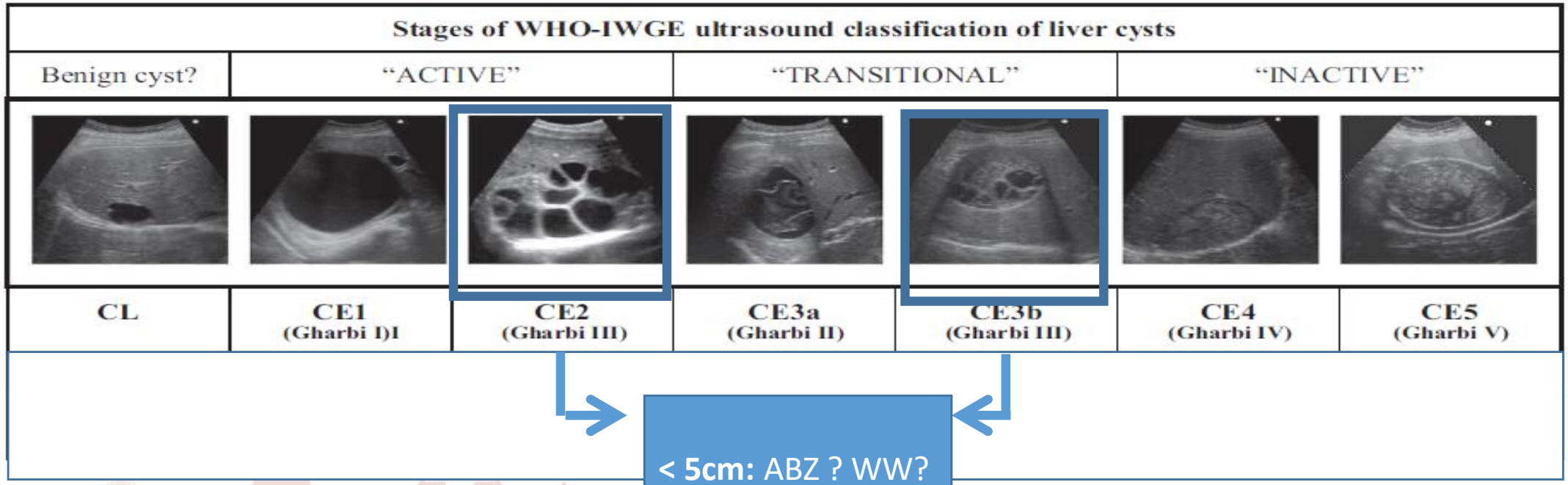

< 5cm: ABZ ? WW?
>5 cm: CHIR + ABZ

En résumé….

Stages of WHO-IWGE ultrasound classification of liver cysts						
Benign cyst?	"ACTIVE"		"TRANSITIONAL"		"INACTIVE"	
CL	CE1 (Gharbi I)I	CE2 (Gharbi III)	CE3a (Gharbi II)	CE3b (Gharbi III)	CE4 (Gharbi IV)	CE5 (Gharbi V)

WW

CONCLUSIONS (1)

- L'EK reste une maladie rare en France, le plus souvent importée.
- Une augmentation de son incidence est prévisible dans les années à venir (flux migratoires+++).
- Des formes autochtones d'EK sont possibles (génotypes ≠)

  ⟶ mesures prévention « locale ».
- La mise en place de l'observatoire Français OFREKYS devrait permettre une surveillance plus précise de la situation.

CONCLUSIONS (2)

- La découverte d'une EK hépatique est le plus souvent fortuite.

- Formes symptomatiques : les complications biliaires sont les plus fréquentes.

- L'échographie du foie est l'examen clé pour le diagnostic et la discussion de prise en charge. Classification de l'OMS +++

CONCLUSIONS (3)

- **La prise en charge d'une EK hépatique passe par une réflexion multidisciplinaire.**

- **Sollicitation de centres de références possibles (CHU Lyon et Besançon) avec RCP dédiée.**

- **Nécessité de développer des essais prospectifs de qualité pour mieux définir les options thérapeutiques.**

CONCLUSIONS (4)

- **Attitude attentiste (« Watch and Wait ») dans une proportion non négligeable de cas. Filière de suivi +++.**

- **Traitement « actif » :**
  - **encadrement par ABZ +++**
  - **chirurgie : actuellement privilégiée en France**
  - **PAIR : mériterait un plus large développement dans notre pays (centres experts) car moindre coût et morbidité.**

CENTRE COLLABORATEUR OMS POUR LA PREVENTION ET LE TRAITEMENT DES ECHINOCOCCOSES HUMAINES/ CENTRE NATIONAL DE REFERENCE ECHINOCOCCOSES BESANCON.

Parasitologie
L.Millon
F.Grenouillet
AP.Bellanger
E.Scherer

Hépatologie
S.Bresson-Hadni
C.Richou

Médecine nucléaire
O. Blagosklonov

Biologie Environnementale
P.Giraudoux
F.Raoul

Radiologie
E.Delabrousse
A.Azizi
N.Sailley

Chirurgie viscérale
B. Heyd
GA. Mantion

Immunologie
D.A Vuitton

Registre Français
F.Demonmerot
J.Knapp

Anatomopathologie
S.Degano
S.Felix

Pharmacologie
D.Montange

martine.wallon@chu-lyon.fr

cnr-echino@chu-besancon.fr

8 décembre 2017

MERCI!

E.Kystique autochtone en France

- **Corse[1,2]:**
  - incidence moyenne d'EK ≈ 5 x plus élevée que dans l'hexagone
  - prévalence EK porcs : 5,9%; sangliers : 4%
  - E.canadensis (G6/7)
- **Hexagone [3,4]:**
  - E.Ortleppi (G5):
    - . Enquête nationale abattoirs (2012) : 7 bovins +
    - . 2 cas humains EK autochtone (foie)

1: Van Cauteren D et al. Parasitol Res. 2016;115: 4261-4265; 2: Umhang G et al. Acta Tropica 2014; 133: 64-68
3:Umhang G et al. Parasitol Res 2013; 112:1809-1812; 4: Grenouillet F et al. Emerging Infectious Diseases, 2014; 20: 2100-102.

E. ortleppi (G5)

7 bovins diagnostiqués positifs
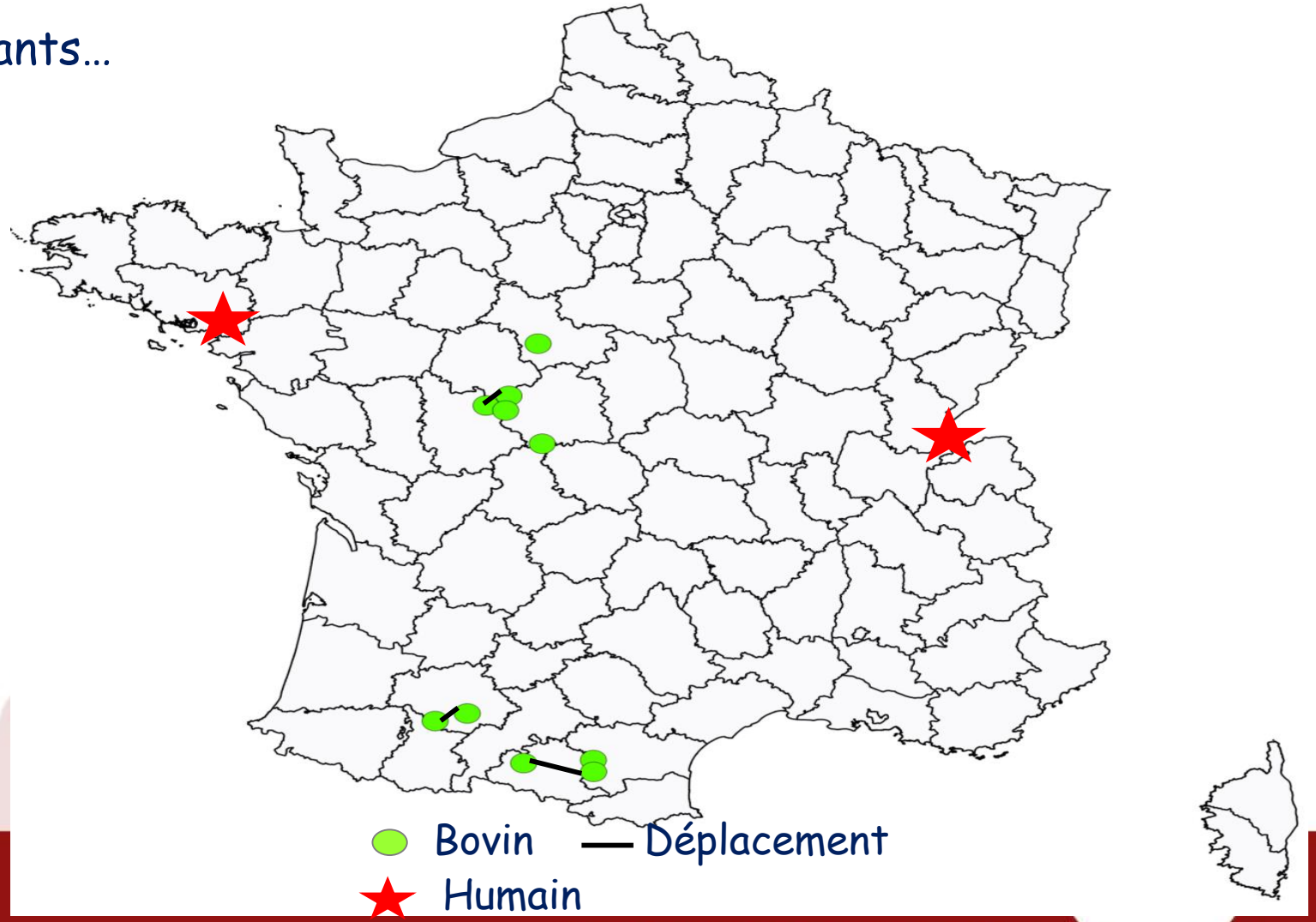
2 cas humains dans des secteurs distants…