Prolapsus Rectal

Comment se manifeste t'il ?

Dr Thierry Higuero (Monaco - Nice - Beausoleil)

Définition

- Invagination endoluminale de toute ou partie de la paroi rectale
- Début à 8 cm de la marge anale lors effort de poussée
- Front de progression (partie basse du prolapsus)
  - Limité à la cavité rectale (procidence de bas grade)
  - Dans dans le canal anal (prolapsus de haut grade)
  - Extériorisé

Classification prolapsus rectal

- ✓ Prolapsus intra-rectal : interne de bas grade
  - Grade I & II
  - Physiologique
- ✓ Prolapsus intra-anal : interne de haut grade
  - Grade III : partie haute du canal anal
  - Grade IV : partie basse du canal anal
- ✓ Prolapsus rectal externe
  - Grade V

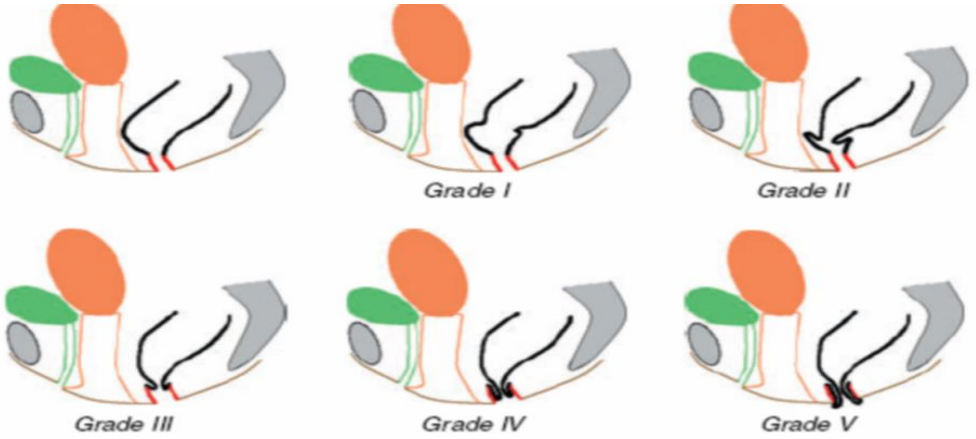

Harmston C. The relationship between internal rectal prolapse and internal anal sphincter function. Colorectal Dis. 2010

Nuances à connaitre

- Procidence rectale interne (ou intussusception)
  - Muqueuse uniquement (face antérieure++)
  - Totalité de la paroi rectale (circonférentiel++)
- Procidence muqueuse du bas rectum, sus anale >> maladie hémorroïdaire

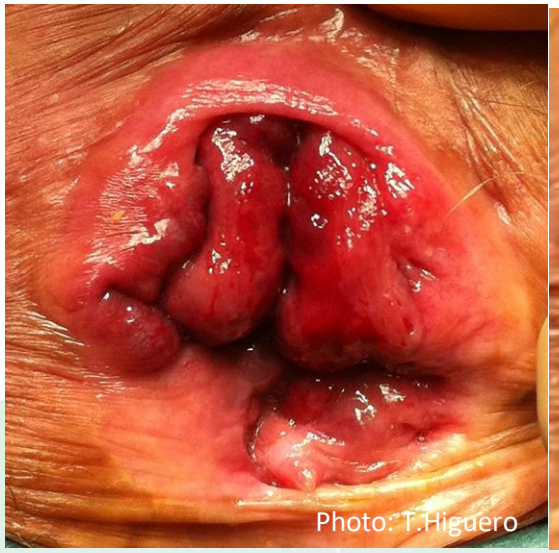

Quand évoquer le diagnostic ?

Diagnostic évident

Extériorisation transanale de la paroi rectale

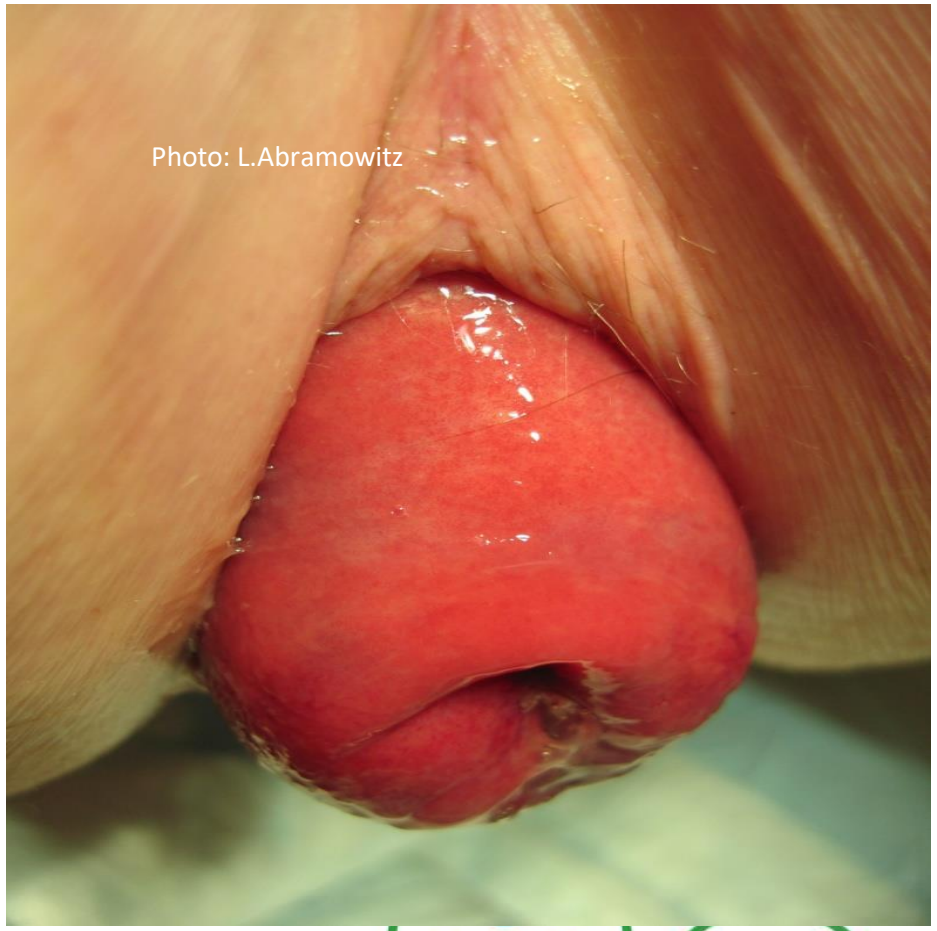

Diagnostic moins évident

- Impression d'évacuation incomplète
- Emissions de glaires et de sang
- Sensation de corps étranger endocanalaire

>>> syndrome du prolapsus rectal

Syndrome du prolapsus rectal

- Symptômes non spécifiques
  - Constipation (9 à 78 %)
  - Dyschésie (12 à 78 %)
  - Sensation d'évacuation incomplète (34 à 91 %)
  - Emission de glaires et de sang (27 à 67 %)
  - Algies pelviennes périnéales et hypogastriques (22 à 78 %)
  - Incontinence fécale pour les selles liquides (25 à 78%)

Bordeianou L. Rectal prolapse: an overview of clinical features, diagnosis, and patient-specific management strategies. J Gastrointest Surg 2014

Diagnostic peu évident

- « Hémorroïdes » chez un patient dyschésique
- Extériorisation d'une masse anale lors de la défécation
- Pesanteurs pelviennes mécaniques
- Hypotonie inhabituelle et anus court
- « Ballonnisation » du périnée postérieur en poussée
- Périnée descendant en poussée chez un homme

Diagnostic à évoquer

- Syndrome rectal à rectoscopie normale
- Lésions muqueuses inflammatoires suspendues de la 1ère valvule de Houston
- Remaniements fibreux et métaplasiques de la partie haute du canal anal

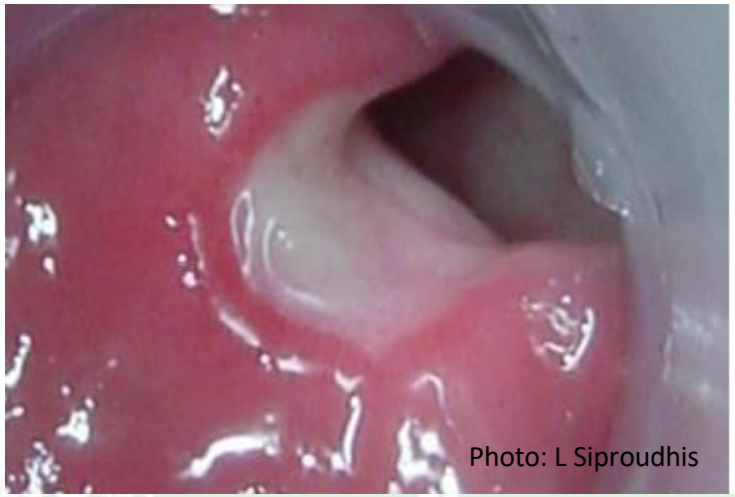
Photo: L Siproudhis

Photo: L Siproudhis

Terrain, facteurs de risque

- Homme jeune et femme âgée
- Constipation ancienne
- ATCD de chirurgie périnéale, d'hystérectomie
- Trouble de la statique pelvienne antérieur et postérieur
- Syndrome d'hyperlaxité ligamentaire (syndrome d'Ehlers Danlos)
- Mucoviscidose

Sun C. Risk factors and clinical characteristics of rectal prolapse in young patients. J Visc Surg 2014

Comment le rechercher ?

Comment le rechercher ?

- Examen clinique dynamique avec participation active du patient
  - Effort de poussée en position accroupie ou sur les toilettes
  - Extériorisation facilitée par un toucher anal
  - Smartphones

- Rechercher d'autres troubles de la statique pelvienne
  - Descente périnéale excessive au repos et/ou en poussée
  - Rectocèle
  - Entérocèle

Comment le rechercher ?

Comment le rechercher ?

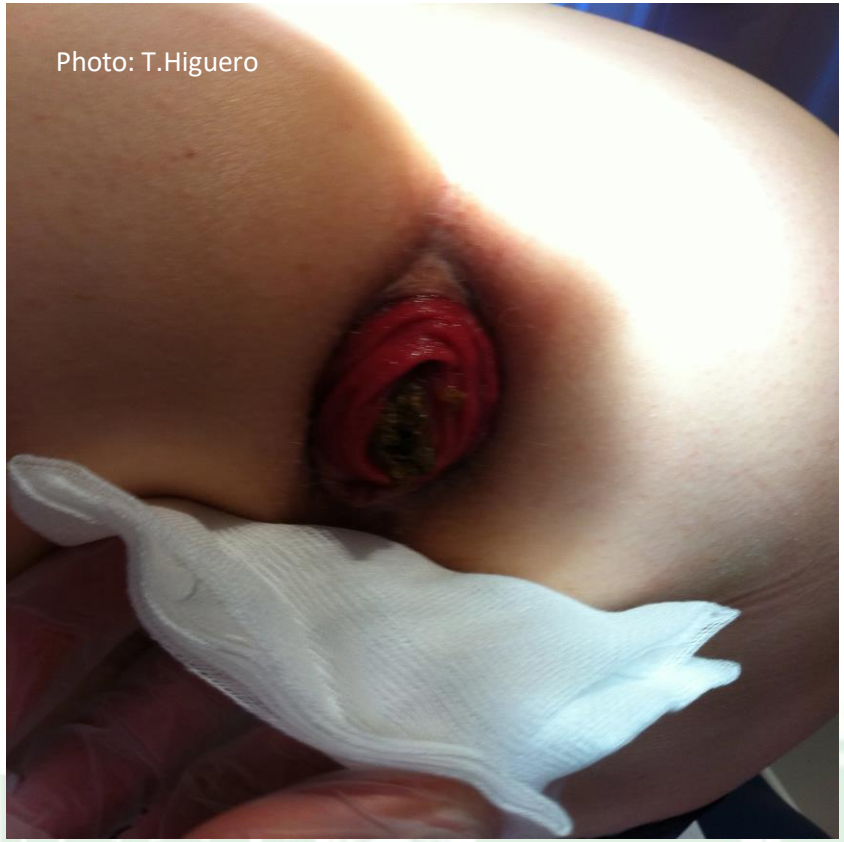

Comment le rechercher ?

- Diagnostic clinique dynamique avec participation active du patient
  - Effort de poussée en position accroupie ou sur les toilettes
  - Extériorisation facilitée par un toucher anal
  - Smartphones

- Rechercher d'autres troubles de la statique pelvienne
  - Descente périnéale excessive au repos et/ou en poussée
  - Rectocèle
  - Entérocèle

Comment le rechercher ?

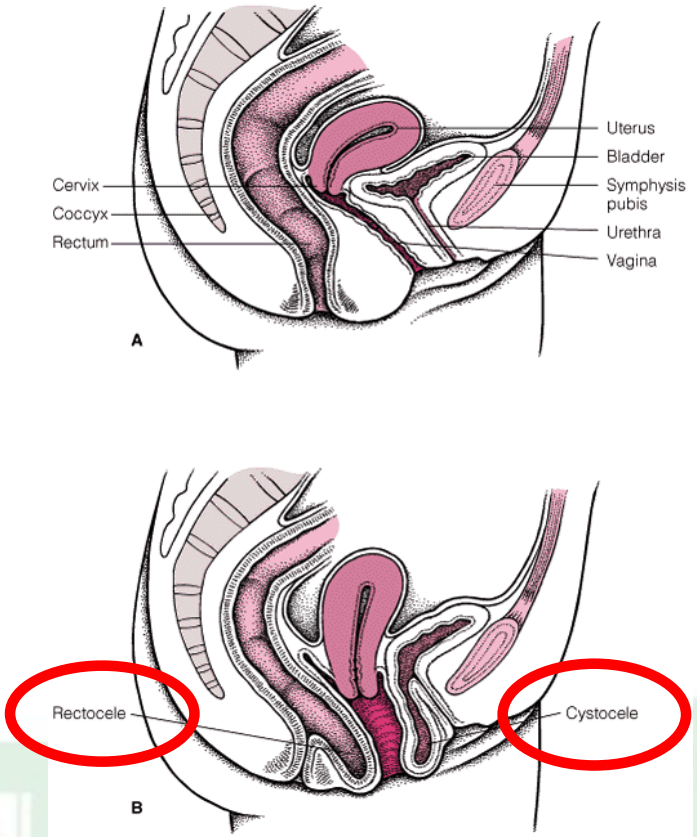

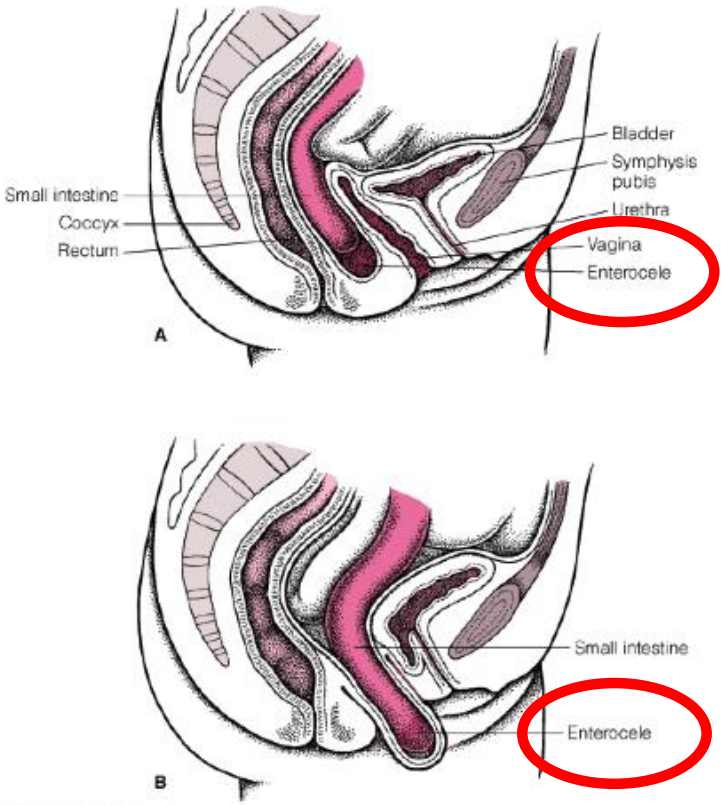

FIGURE 118–3. Posterior enterocele without eversion (*A*); enterocele with eversion (*B*).

Comment le rechercher ?

- Examen proctologique avec anuscopie (signes indirects)
- Examen périnéologique en décubitus dorsal ou latéral
  - Palpation bidigitale
  - Utilisation d'une demi valve

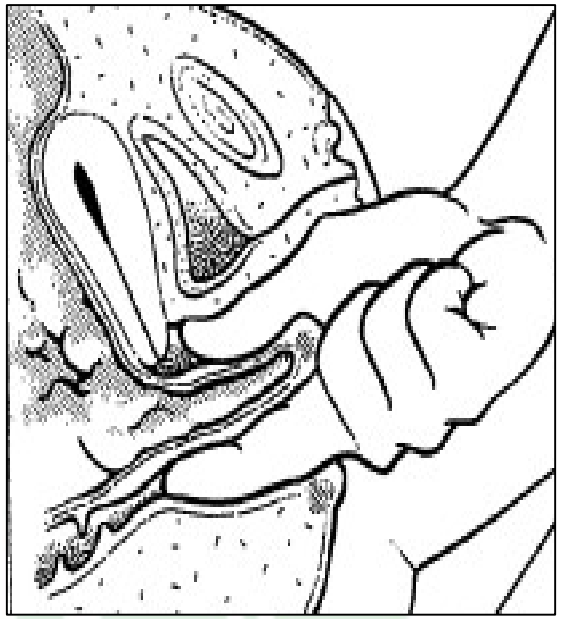

Manœuvre des valves

Comment le rechercher ?

Conclusion: prolapsus rectal

- **Savoir l'évoquer en cas**
  - Syndrome rectal
  - Incontinence fécale
  - Périnée bombant
  - Rectite atypique

- **Savoir le rechercher**
  - Examen proctologique dynamique
  - Examen périnéologique dynamique