POLYPES COLIQUES
La résection est-elle suffisante : technique de choix et critères de résection

Dr LAGRANGE Xavier Marseille Hopital Européen

CREGG 2017

Introduction 1

- Aspects très différents des lésions néoplasiques colo-rectales selon:

➢ Histologie

➢ Degré d'invasion

➡ **Caractérisation des polypes par chromoendoscopie**

Introduction 2

Critères et classifications selon :

- Aspect macroscopique
- Couleur
- Taille
- Aspect des vaisseaux
- Relief muqueux

Si INVASION : risque de métastases ganglionnaires

Intérêt de la caractérisation: choix de la prise en charge

- Tt chirurgical pour curage ganglionnaire
- Tt endoscopique / technique ?

Biopsies pré-thérapeutiques ?

L’histologie sur de simples biopsies superficielles de la lésion n’a que peu d’intérêt pour choix entre chirurgie ou endoscopie:

- Caractère dégénéré ne CI pas Tt endoscopique
- Ne présage pas du degré d’invasion
- Caractère inhomogène de la dysplasie au sein d’une même lésion
- Rend difficile une résection ultérieure en fixant la lésion aux plans profonds

Description des lésions: l'examen en lumière blanche est insuffisant → classifications nombreuses

➢PARIS

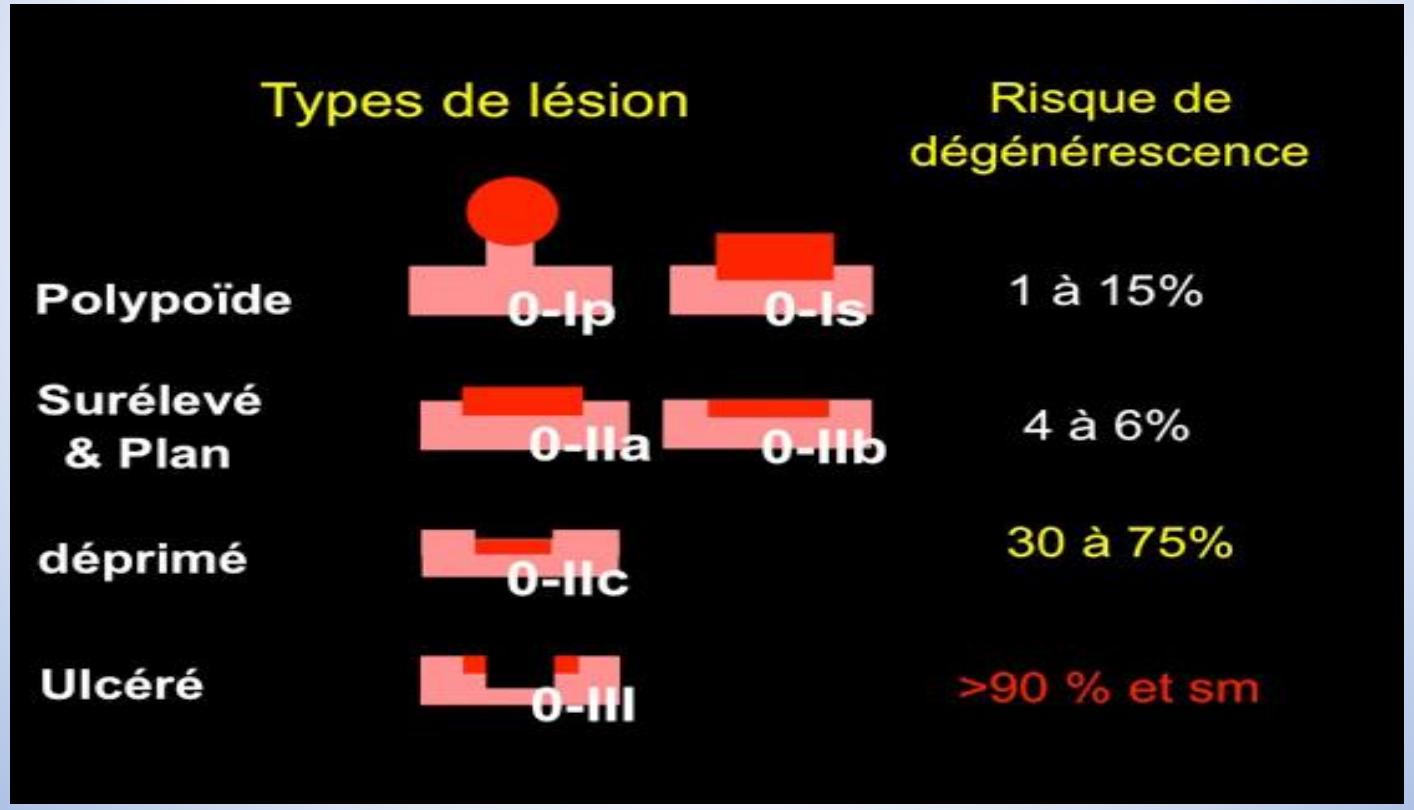

Invasion sous-muqueuse

5%

14% si > 2 cm >> ESD

61%

Risque ganglionnaire selon l'infiltration en profondeur :

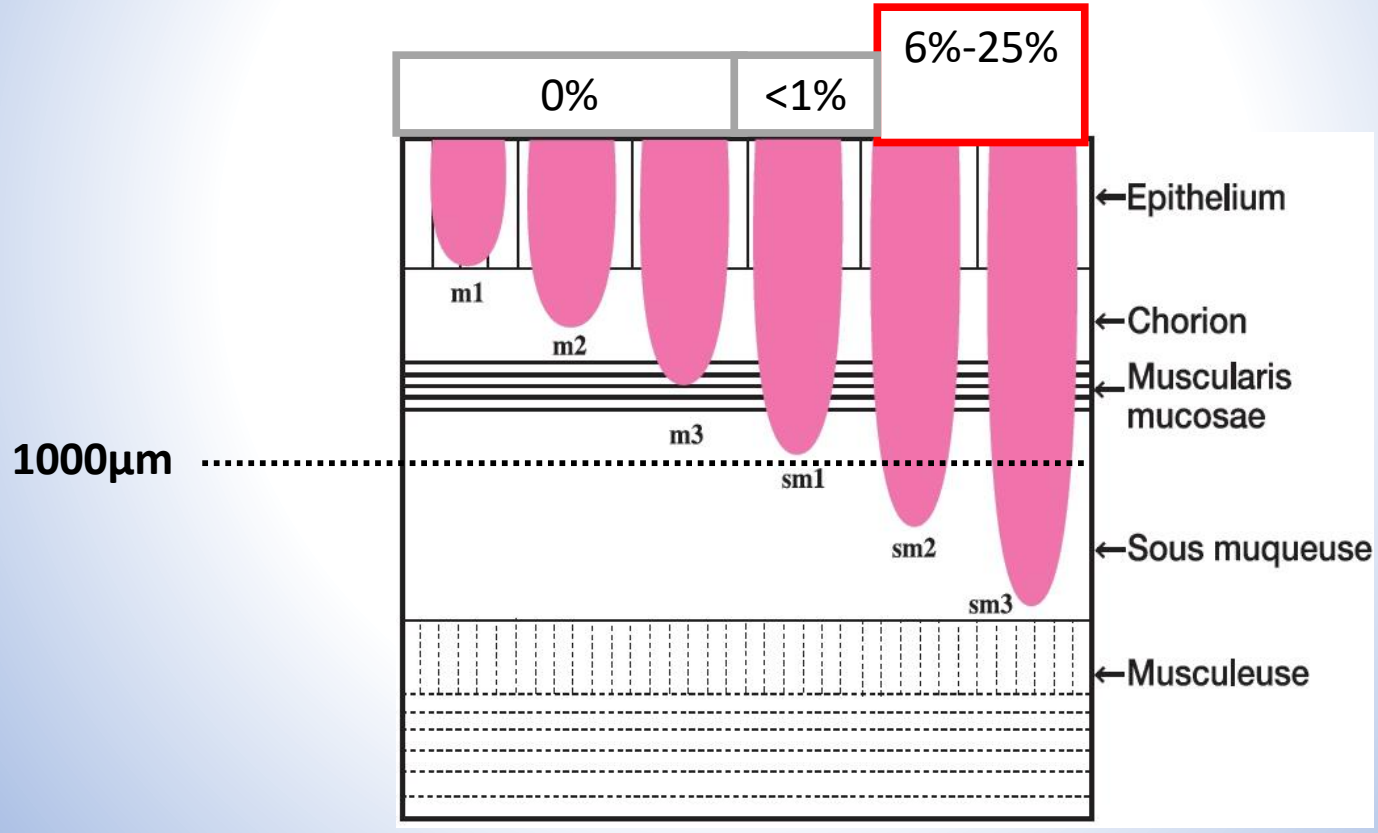

Update on the Paris classification of superficial neoplastic lesions in the digestive tract, Endoscopy 2005
Kobayashi M, Stomach Intestine 1994
Yokoyama J, Acta Medica Biologica 2002

Résécabilité / LST:

Type de LST	Aspect macroscopique	Risque de dégénérescence
LST-G(H:homogène)	0-IIa	0-1,5%
LST-G(M:mixe)	0-IIa + 0-Is	13% (30% si > 3 cm)
LST-G(N:nodulaire)	0-Is	
LST-NG(Plan)	0-IIa, 0-IIb	>10% (29% si > 3 cm)
LST-NG(Pseudodéprimé)	0-IIa+ 0-III	28 à 70%

Lésions villeuses coliques (LST = Lateral Spreading Tumor) et risque de dégénérescence

Classification de SANO:

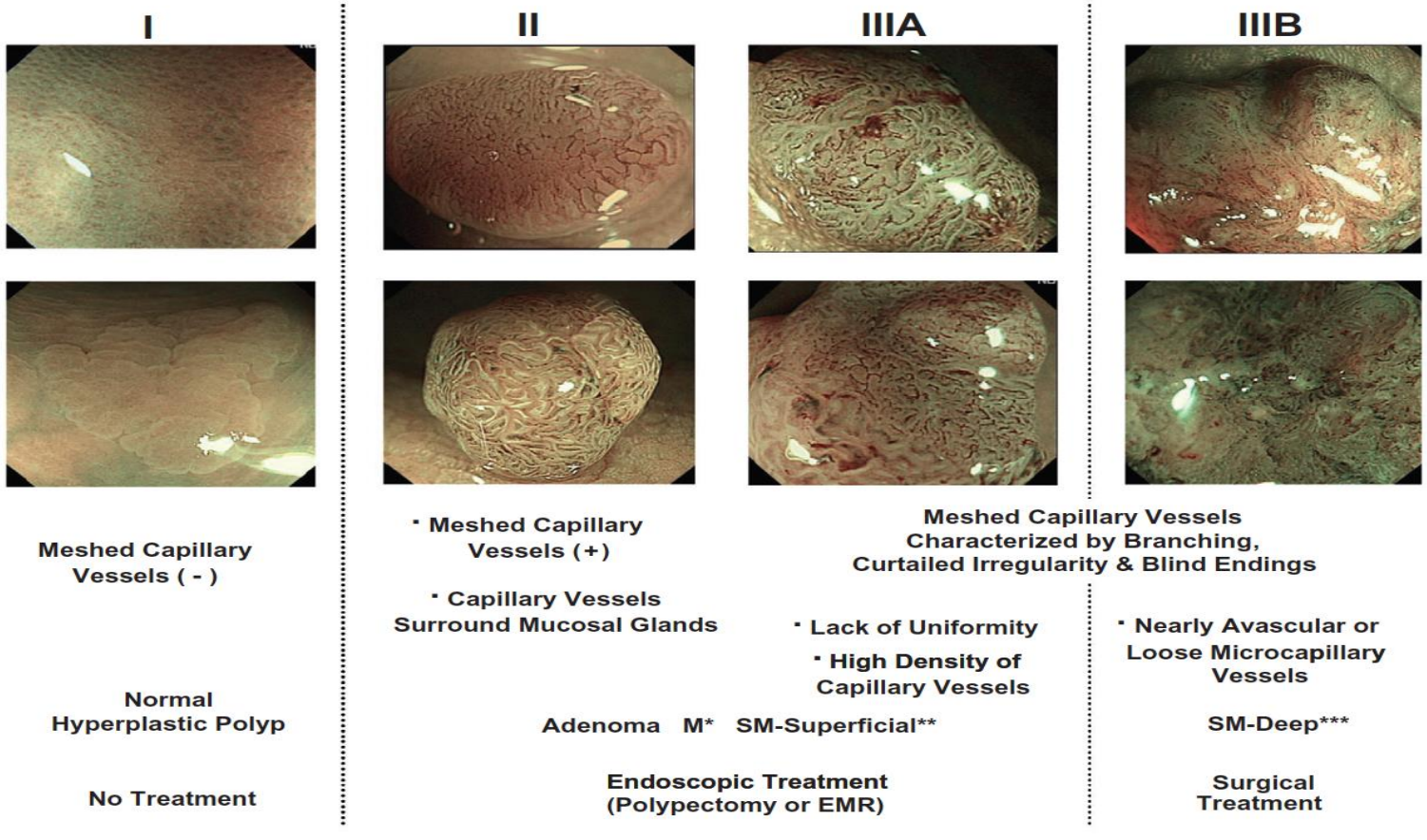

Fig. 1. Sano's capillary pattern classification (CP classification) of early colorectal lesions using NBI.

SANO : architecture vasculaire NBI + Zoom

- Précison diagnostique > 96%
- VPN : 96%

- Lésion I , II et III A : → Tt endoscopique (polypectomie, EMR, ESD)

- Lésion III B : Zones avasculaires → Tt chir

Sano Y et al, Dig Endosc. 2006

KUDO : coloration Indigo Carmin/ relief muqueux

Type	Schematic	Endoscopic	Description	Suggested Pathology	Ideal Treatment
I	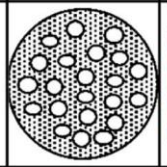	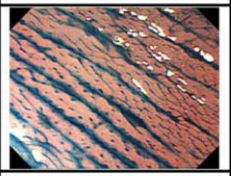	Round pits.	Non-neoplastic.	Endoscopic or none.
II	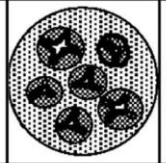		Stellar or pap-illary pits.	Non-neoplastic.	Endoscopic or none.
III_S	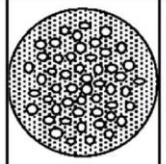	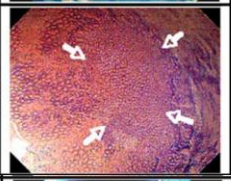	Small tubular or round pits that are smaller than the normal pit	Neoplastic.	Endoscopic.
III_L	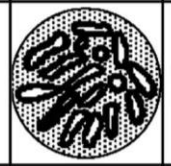	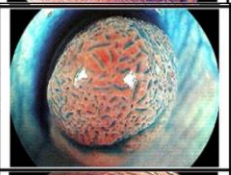	Tubular or roundish pits that are larger than the nor-mal pits.	Neoplastic.	Endoscopic.
IV			Branch-like or gyrus-like pits.	Neoplastic.	Endoscopic.
V_I		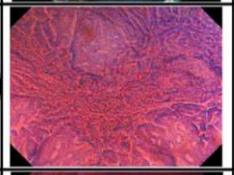	Irregularly ar-ranged pits with type III_S, III_L, IV type pit patterns.	Neoplastic (invasive).	Endoscopic or surgical.
V_N	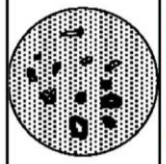	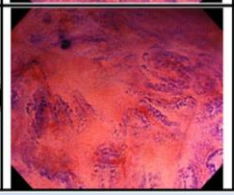	Non-structural pits.	Neoplastic (massive submucosal invasive).	Surgical.

NICE

NBI International Colorectal Endoscopic (NICE) Classification*

	Type 1	Type 2	Type 3
Color	Same or lighter than background	Browner relative to background (verify color arises from vessels)	Brown to dark brown relative to background; sometimes patchy whiter areas
Vessels	None, or isolated lacy vessels coursing across the lesion	Brown vessels surrounding white structures**	Has area(s) of disrupted or missing vessels
Surface Pattern	Dark or white spots of uniform size, or homogeneous absence of pattern	Oval, tubular or branched white structure surrounded by brown vessels**	Amorphous or absent surface pattern
Most likely pathology	**Hyperplastic**	**Adenoma*** **	**Deep submucosal invasive cancer**
Examples	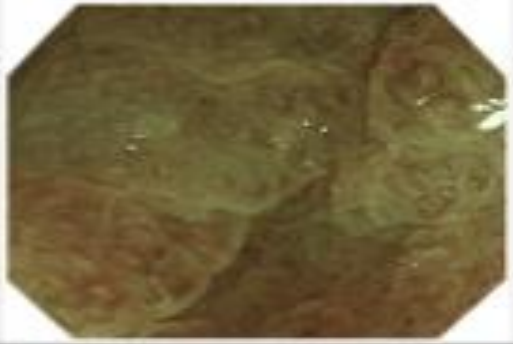	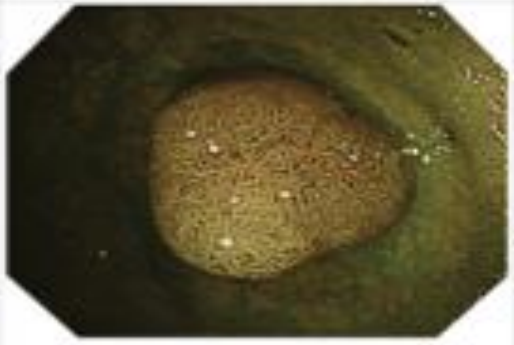	 

ELEMENTS DECISIONNELS HISTOLOGIQUES: LA RESECTION ENDOSCOPIQUE SUFFIT ELLE?

Nature de la lésion:

- P.hyperplasiques , adénomateux , festonnés , dégré de dysplasie …
  - risque ganglionnaire nul

- P. adénocarcimomateux: Risque Gg
  - degré de différenciation, profondeur d'invasion (atteinte sous-muqueuse > 1000 microns= 8-15% méta Gg ou St 3 de Haggitt pour pédiculés)
  - présence d'embols lymphatiques ou vasclaires (risque Gg x5)
  - présence de budding tumoral

→ Discussion d'une chir complémentaire après Tt endoscopique pour curage Gg

En pratique: résection endoscopique **curative**

SI

- R0 marges latérales et profondes
- Lésion bien ou moy degré différenciée
- Absence d'emboles
- Absence de budding tumoral
- Invasion intra-muqueuse ou sous-muqueuse < 1000 microns pour lésions sessiles et limitée à tête polype (Haggitt < 3) pour p.pédiculés

TECHNIQUES DE RESECTIONS (1)

- Pince froide (p. à biopsies) :

- résidus tumoral dans plus de 25% , doit être abandonnée , éventuellement pour polypes < 3 mm

- Anse froide ++++ petits polypes

- lésions sessiles jusqu'à 9 mm (complications hémorragiques faibles)

- Pince chaude

- difficultés d'interprétation histo (21 à 70%) , perforation sur coag appuyée , résidus tumoral… N'est plus recommandée

Anse froide:

A
B
C
500.00 µm

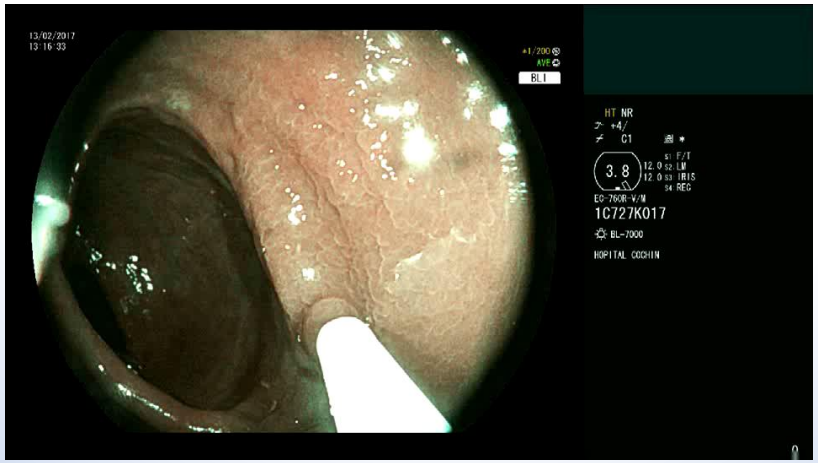
13/02/2017
13:16:33
BLI
HT NR
3.8
EG-760R-V/M
1C727K017
BL-7000
HOPITAL COCHIN

TECHNIQUES DE RESECTIONS (2)

- **Polypectomie à l'anse diathermique**

Utilisée pour les polypes pédiculés , avec ou sans injection du pied

Intérêt de réséquer une partie du pied (résection carcinologique compléte +++) , par des techniques diverses (immersion , cravatage, mobilisation du malade …)

TECHNIQUES DE RESECTIONS (3)

- **Mucosectomie en monobloc**:

Pour des lésions jusqu’ à 20 mm (résidu >20 % en cas de lésion > 20mm) sauf en cas d’aspect dégénéré de la lésion ou il faut privilégier les marges de résection et donc préférer l’ESD même pour des lésions de petite taille

Anses de 10 à 35 mm , injection sous-muqueuse…

EMR:

OBJECTIF: résection complète monobloc si possible

ou avec nbre minimum de fragments (⬆ récidive si >3)

Examen soigneux des berges

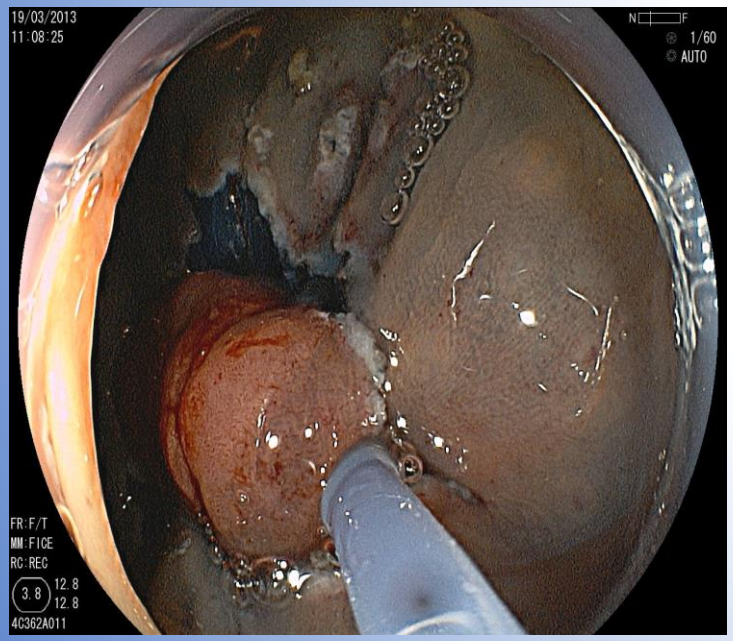

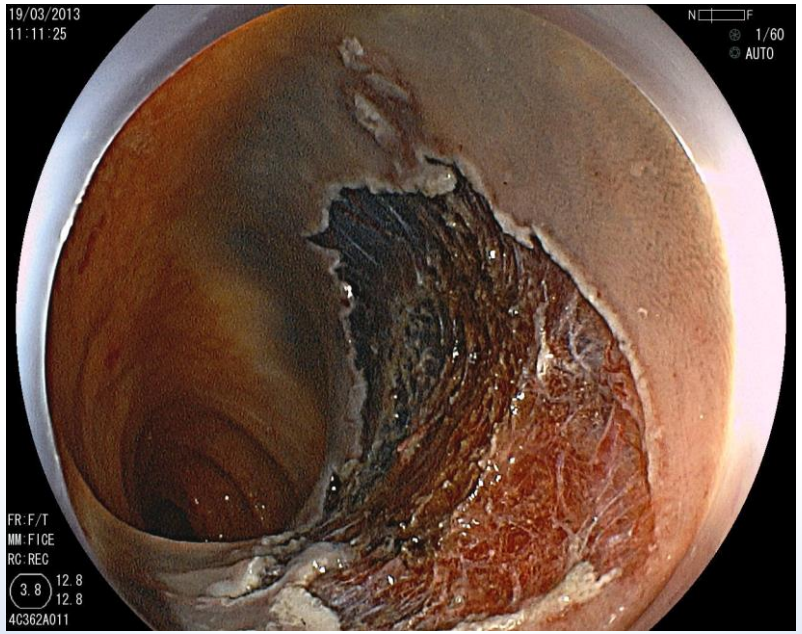

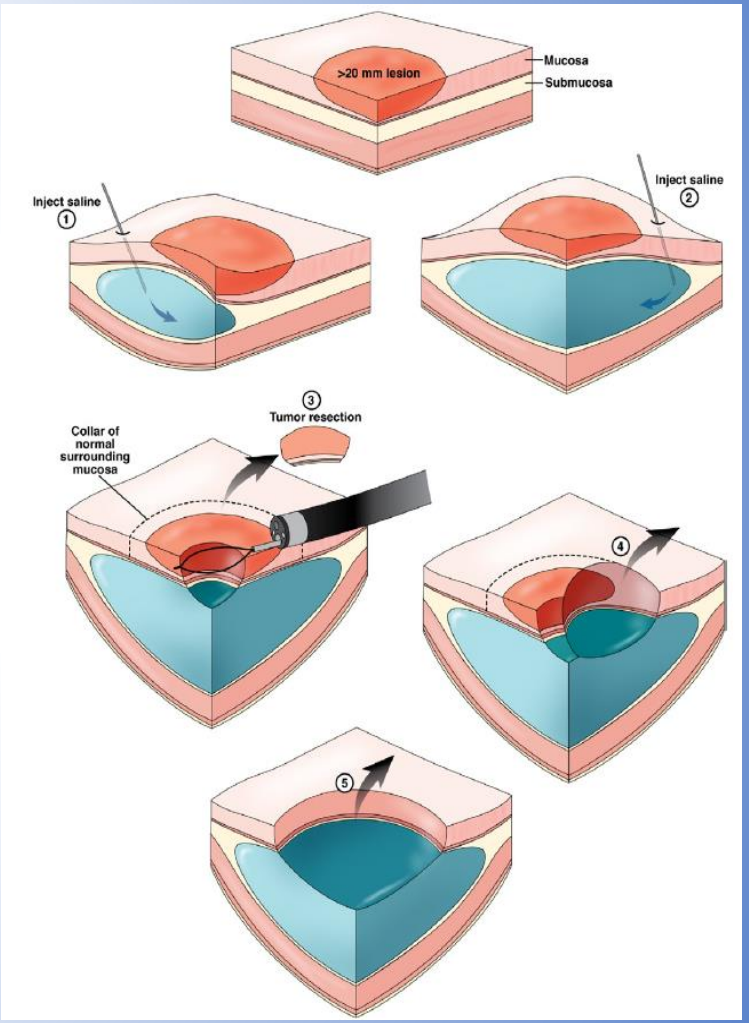

TECHNIQUES DE RESECTIONS (3)

- **Mucosectomie piece meal:**

Résection en plusieurs fragments jointifs issus de coupes successives

➡ Pb évaluation histologiques des berges

+++ pour larges lésions non dégénérés (LST G homogène…), mais risque de récidive de 16% pour lésions de 30 mm

EMRPiece meal:

- Technique simple, efficace, peu couteuse, rapide

- Tx récidive 15-20%

- Résection complète: 93%

- Colo surveillance 6 mois

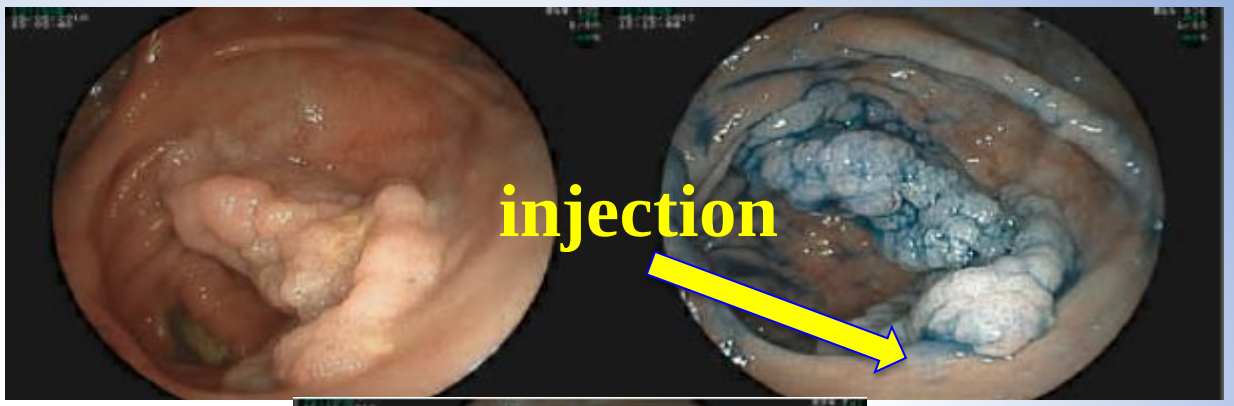

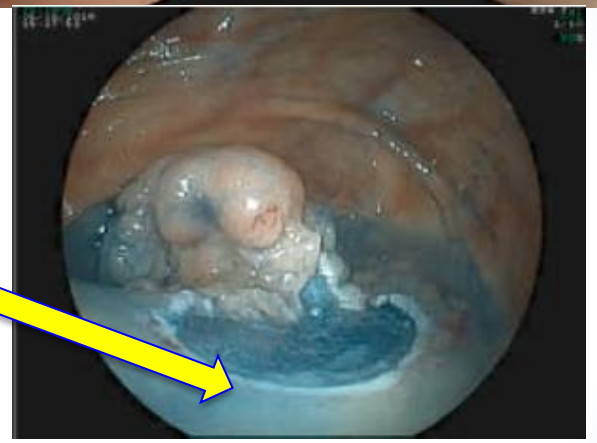

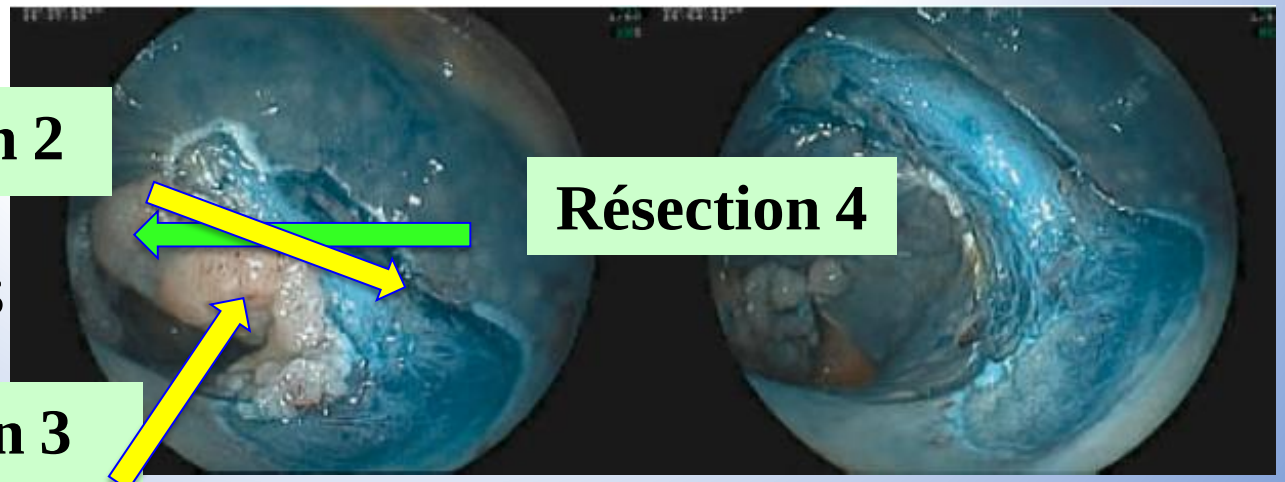

TECHNIQUES DE RESECTIONS (4)

- **Dissection sous-muqueuse ESD**

- résection monobloc ++

- à privilégier pour des larges lésions (> 20 mm) , envahissant potentiellement la sous-muqueuse:

➡ LST non granulaires (invasion dans 20%) , LST granulaire avec pit pattern avancé (Kudo Vi) , LST avec macronodule > 1cm …

- procédure longue, risque de perforation, apprentissage sur l'animal…

➡ Sélection des cas ++

Types de lésions et techniques de résections (1)

- Polypes hyperplasiques typiques < 5 mm du recto-sigmoide peuvent être laissés en place (risque néoplasique nul)

- Stratégie « Resect and discard » : que dans centre expert pour diagnostic optique performant et pour polypes < 5 mm

Types de lésions et techniques de résections

- **Adénomes simples non dégénérés:**

- moins de 10 mm : privilégier l’anse froide

- 10 à 20 mm: polypectomie anse diathermique pour les pédiculés et mucosectomie pour les lésions sessiles

- plus de 20 mm: mucosectomie piece meal en l’absence d’élément suspect de dégénérescence (notamment pour p.festonnés) SINON ESD
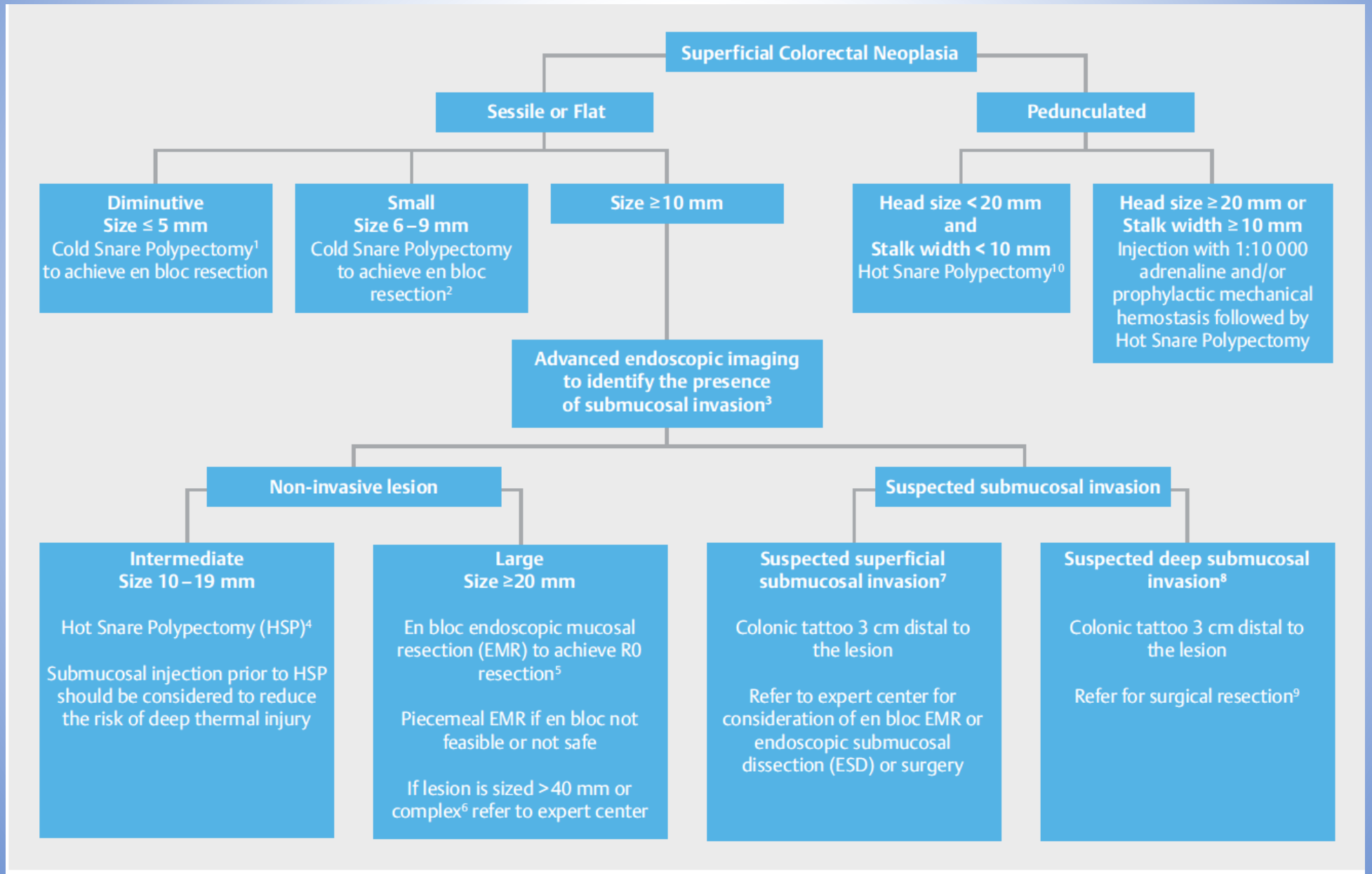
Techniques résection : reco ESGE 2017