S.BRESSON-HADNI

Conflits d'intérêts :

Aucuns en rapport avec cet exposé

« Ce que je fais » devant : les échinococcoses

Solange BRESSON-HADNI

Forum Hépatologie

4 Décembre 2015

Nom de la maladie	**Kyste hydatique** (Cystic echinococcosis)	**Echinococcose alvéolaire** (Alveolar echinococcosis)	**Echinococ-cose polykystique**
espèce	***Echinococcus granulosus***	***Echinococcus multilocularis***	*E.voegeli* ou *E.oligarthus*
Hôte définitif	**Chien**	**Renard**, canidés, chats	Canidés et félidés sauvages
Hôte intermédiaire	**Moutons**-chèvre	Petits **rongeurs**	rongeurs



échinococcoses…

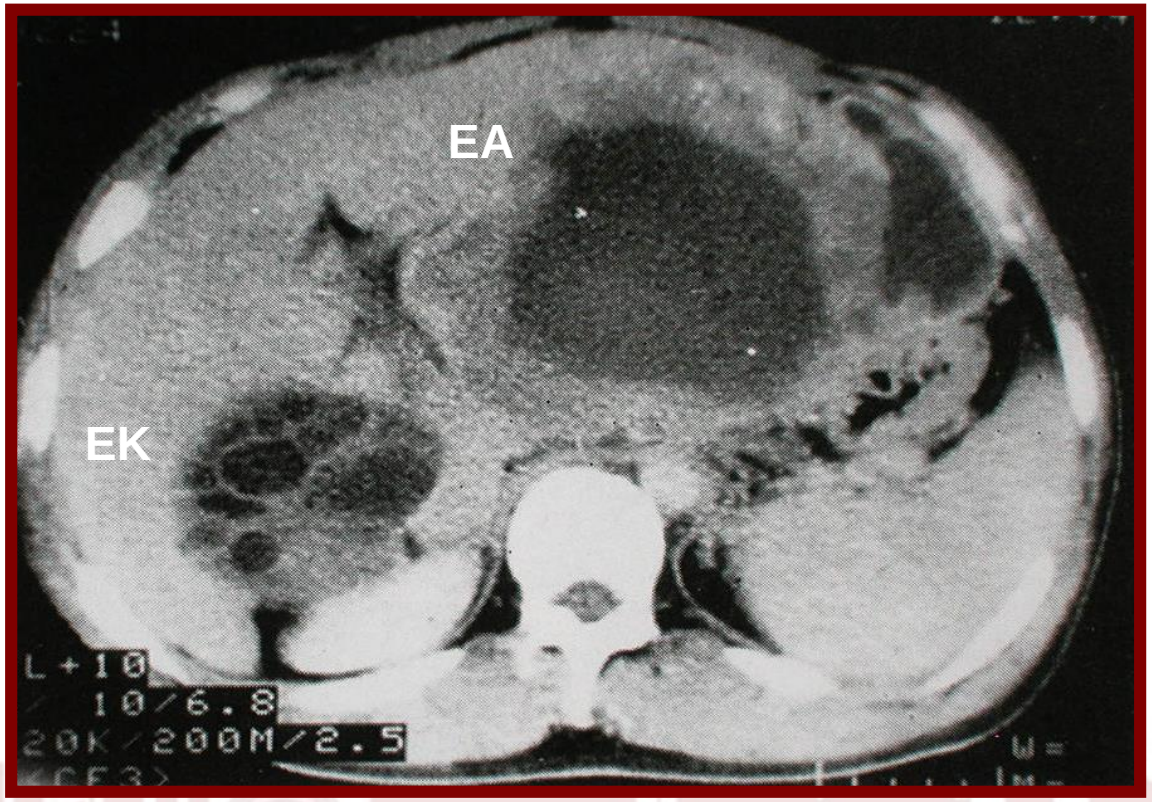

Echinococcose kystique : EK

(kyste hydatique): *Echinococcus granulosus*

Echinococcose alvéolaire : EA

Echinococcus multilocularis

échinococcoses…

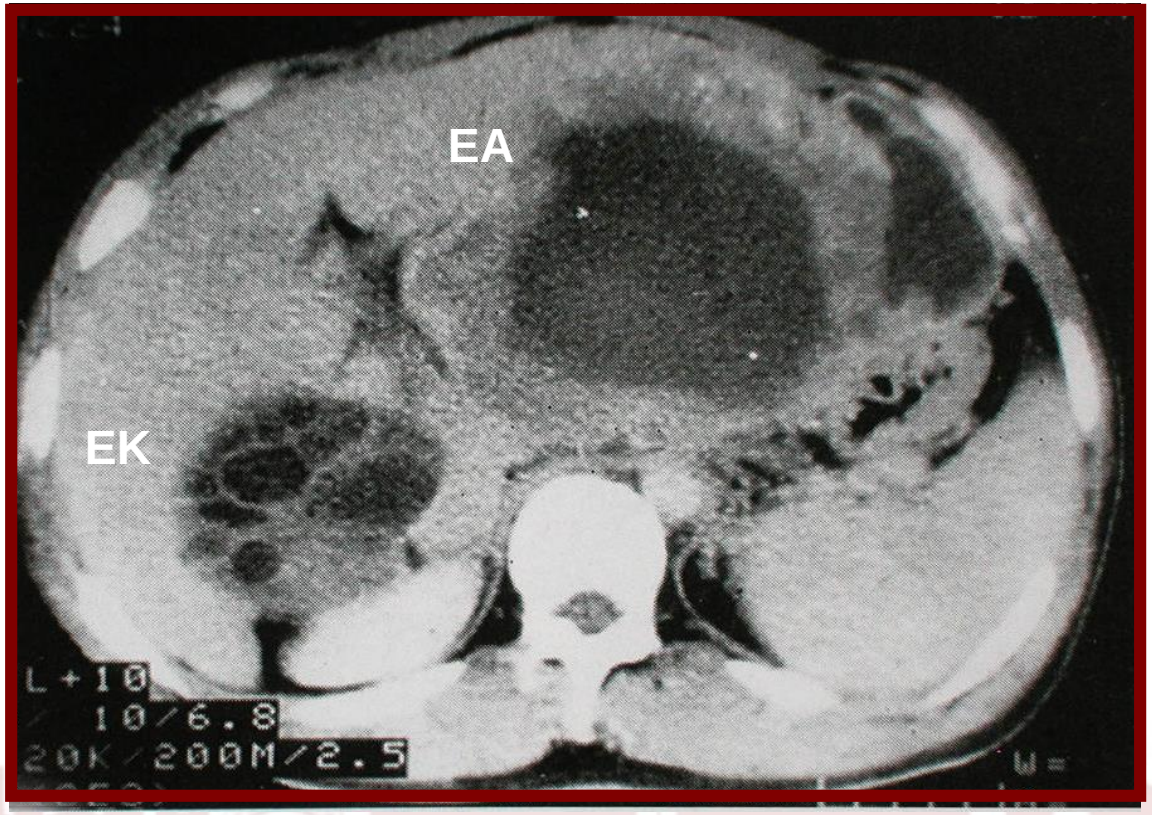

- **Cestodoses larvaires**
- **Progression très lente dans le foie**
- **Un pronostic très différent :**

  EK : « tumeur bénigne »

  EA : « tumeur maligne »

L'échinococcose kystique : une maladie comparable à une tumeur bénigne du foie…

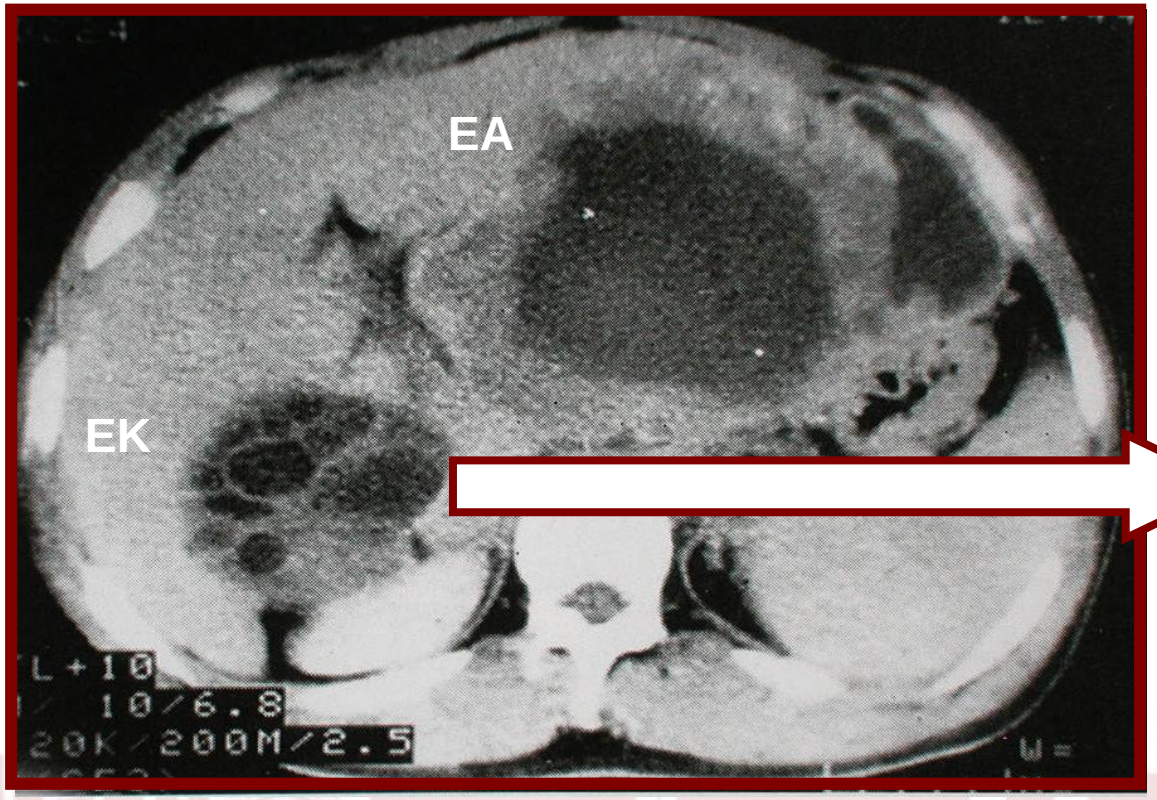

- **Sphère ronde bien limitée contenant liquide sous pression et des vésicules.**
- **Mur kystique : double membrane cuticule externe et proligère interne.**
- **Périkyste : inflammation limitée des tissus avoisinants. Coque fibroconjonctive.**
- **Pas d'envahissement. Refoulement, compression.**

L'échinococcose alvéolaire : une maladie comparable à un cancer du foie…

- **Envahissement de proche en proche du parenchyme hépatique.**
- **Intense réaction granulomateuse péri-lésionnelle.**
- **Fibrose extensive.**

E. kystique

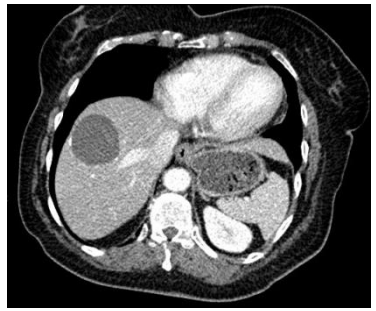

Lésion kystique bien définie
Réaction fibreuse péri-parasitaire limitée

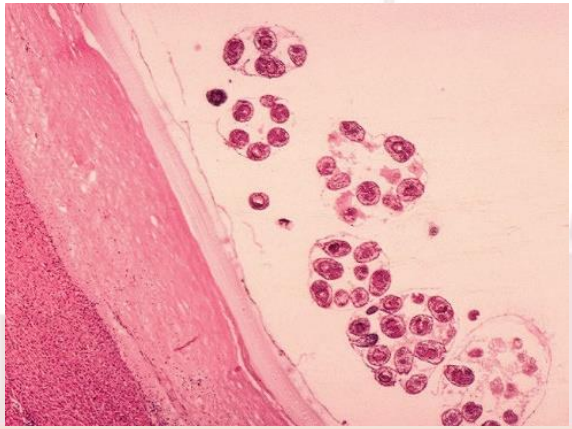

E. kystique

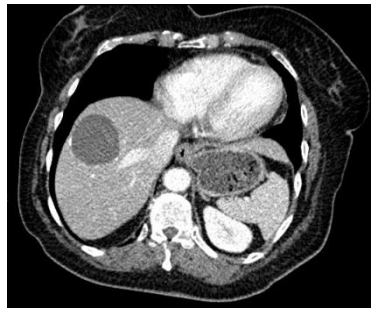

Lésion kystique bien définie
Réaction fibreuse péri-parasitaire limitée

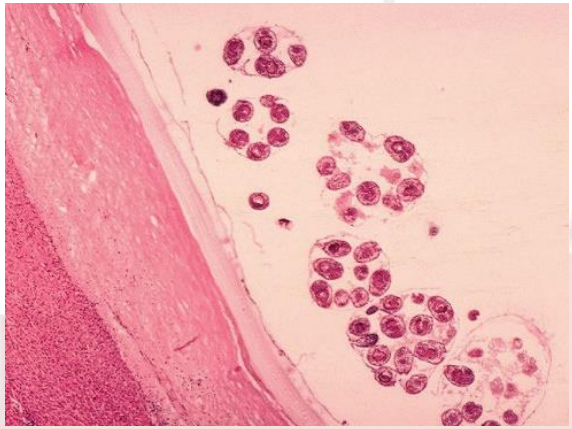

E. alvéolaire

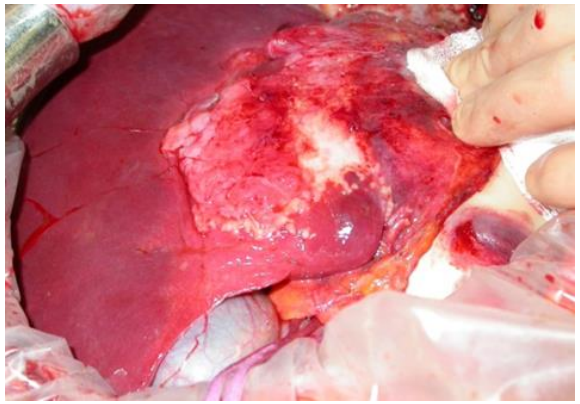

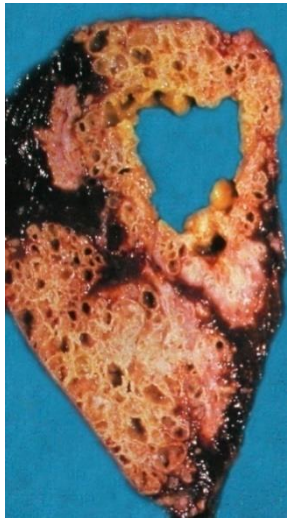

Lésion infiltrante, multi-alvéolée en pain bis

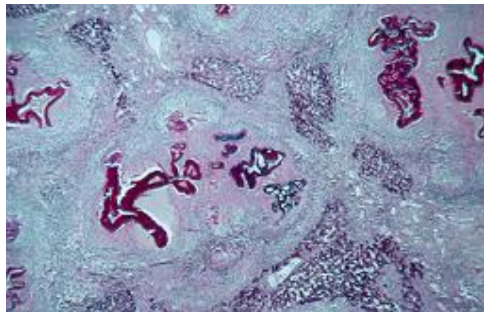

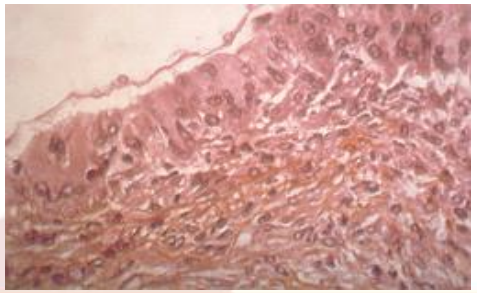

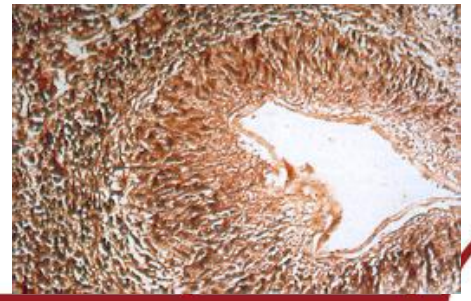

Cherchez l'erreur…

Cherchez l'auteur!

…..« Peu avant d'arriver au castel de la tante Paule, Simon nous a dégoté un petit chemin bordé de mûres. Nous nous sommes jetés dessus en évoquant les charmilles de la maison de Villiers avec des trémolos dans la voix. Carine nous a rappelé que les renards pissaient dessus. On s'en foutait.

Erreur…

- Bien sûr. L'échinococcose, ça ne vous dit rien. Les larves de parasites transmises par l'urine et…

Mea culpa, mea maxima culpa, je me suis un peu énervée :

- - Mais c'est des conneries, ça! C'est boulchite et compagnie!

Les renards, ils ont toute la nature pour pisser! Tous les chemins! Tous les talus! Tous les arbres et tous les champs alentour, et il faudrait qu'ils viennent pisser là! Exactement sur nos mûres! »....

La contamination ne se fait pas par l'urine des animaux !

…..« Peu avant d'arriver au castel de la tante Paule, Simon nous a dégoté Un petit chemin bordé de mûres. Nous nous sommes jetés dessus en évoquant les charmilles de la maison de Villiers avec des trémolos Dans la voix. Carine nous a rappelé que les renards pissaient dessus. On s'en foutait.

Erreur…

- **Bien sûr. L'échinococcose, ça ne vous dit rien. Les larves de parasites transmises par l'urine et…**

Mea culpa, mea maxima culpa, je me suis un peu énervée :

- **- Mais c'est des conneries,ça! C'est boulchite et compagnie!**

Les renards, ils ont toute la nature pour pisser! Tous les chemins! Tous les talus! Tous les arbres et tous les champs alentour, et il faudrait qu'ils viennent pisser là! Exactement sur nos mûres! »....

EA : cycle parasitaire

Bresson-Hadni *et al.* EMC Hépatologie 2014; 7-023-A-20

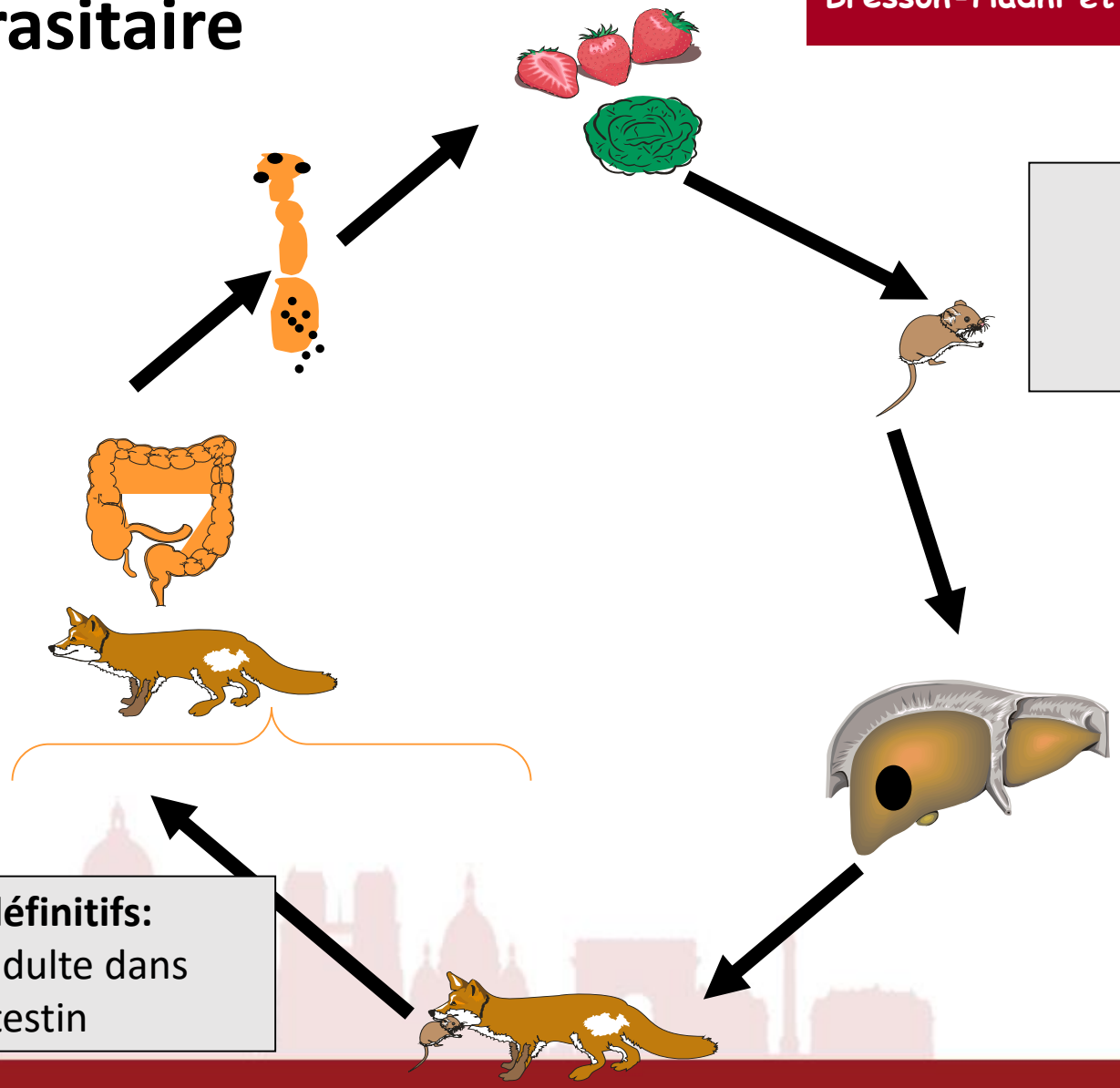

Hôtes intermédiaires:
parasite immature
(larve)
dans le foie

Hôtes définitifs:
parasite adulte dans
L'intestin

EA : cycle parasitaire

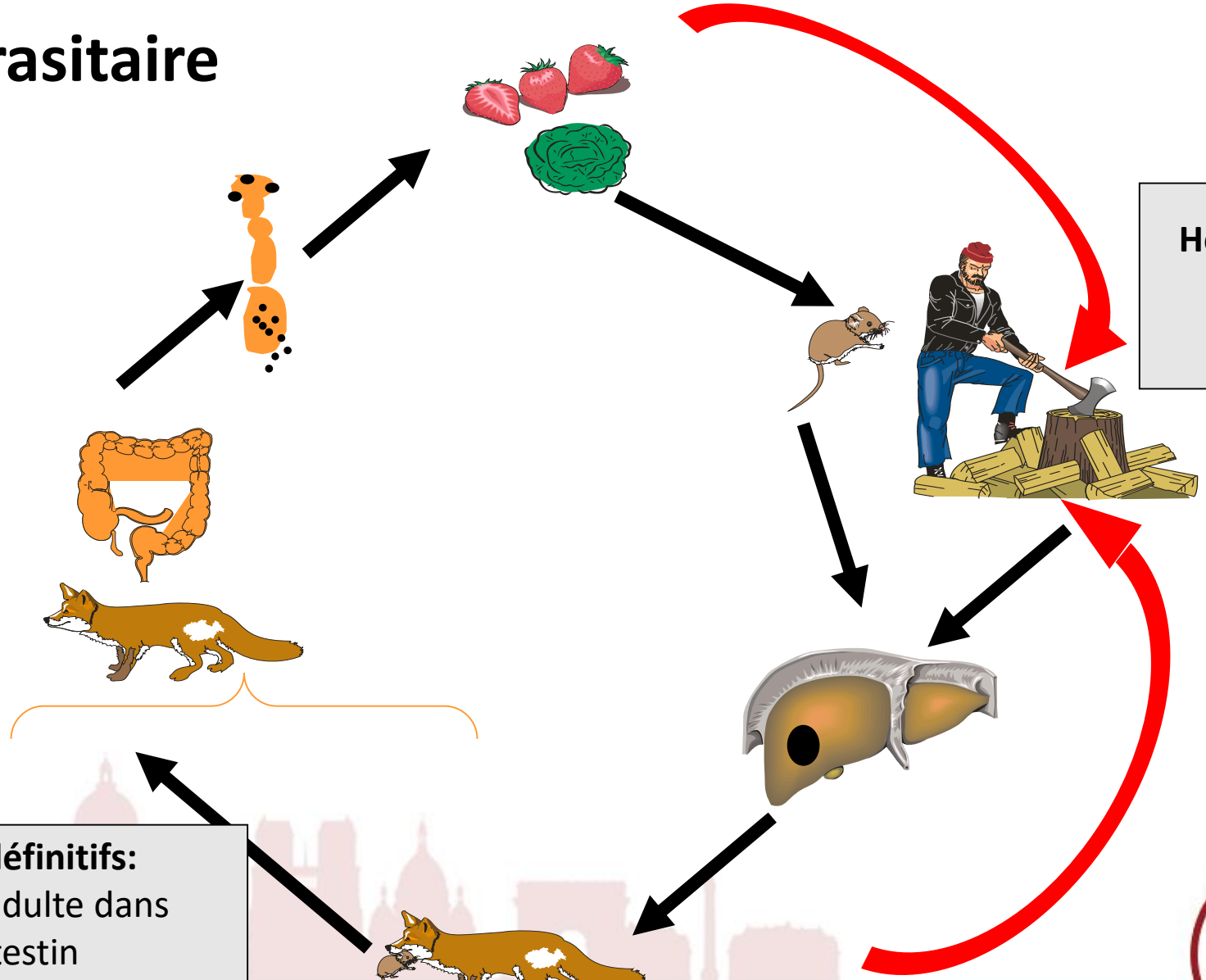

Homme : Hôtes intermédiaire accidentel
Impasse parasitaire

Hôtes définitifs:
parasite adulte dans
L'intestin

Haut-Doubs
Années 1950….

Prime à la queue de renard

EA humaine en Europe 1982-2010

Situation
Début 1982-2010
~1500 cas

Lituanie ++++
127 cas
1997-2010
10-20 cas/an
(3 millions d'hbts.)

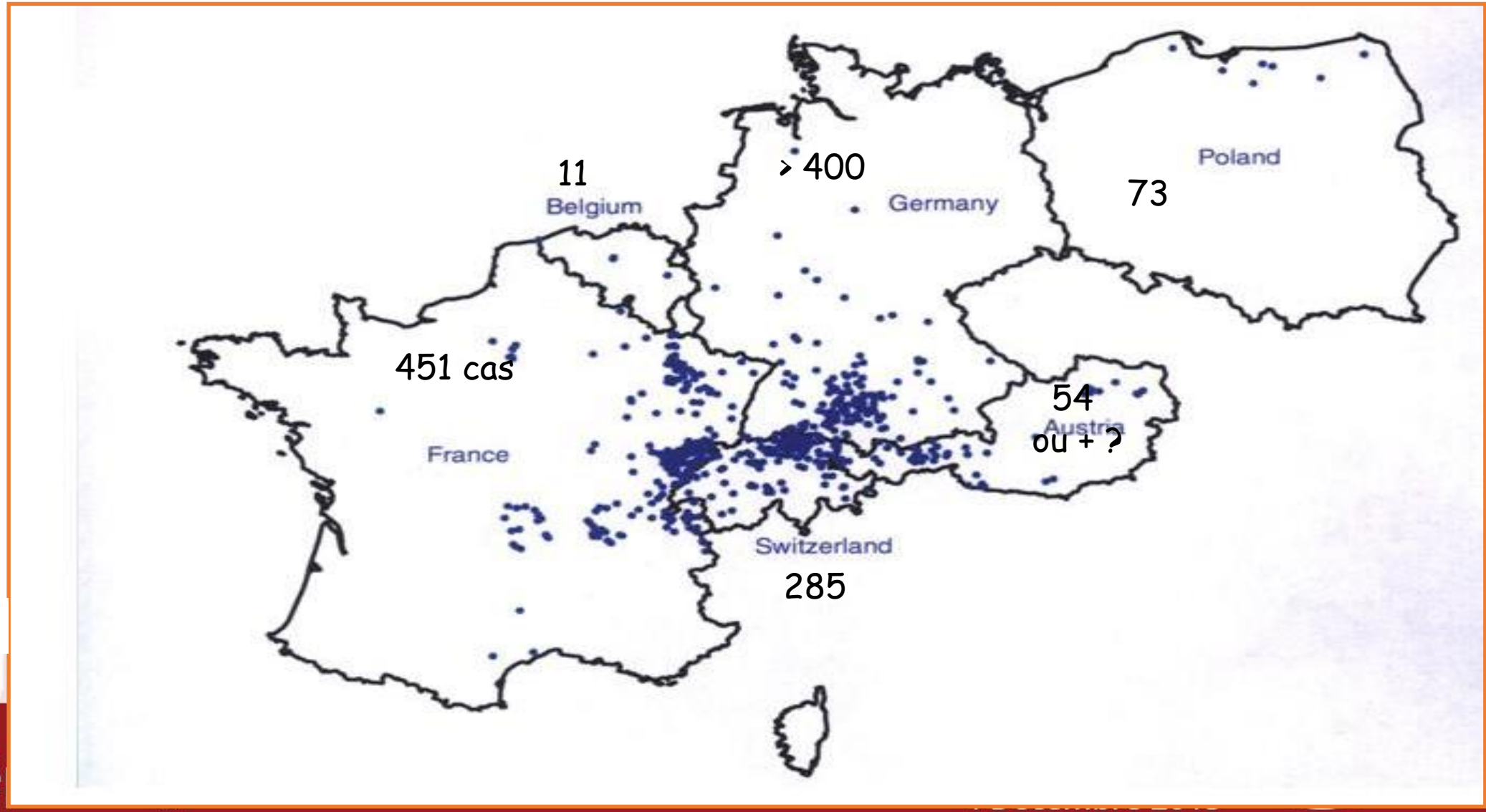

Forum Hé

Rapport du congrès « Epidemiology of Alveolar Echinococcosis in Europe » P. Kern- Nancy – Décembre 2010

EA humaine en Europe 1982-2010

Situation
Début 1982-2010
~1500 cas

Lituanie ++++
127 cas
1997-2010
10-20 cas/an
(3 millions d'hbts.)

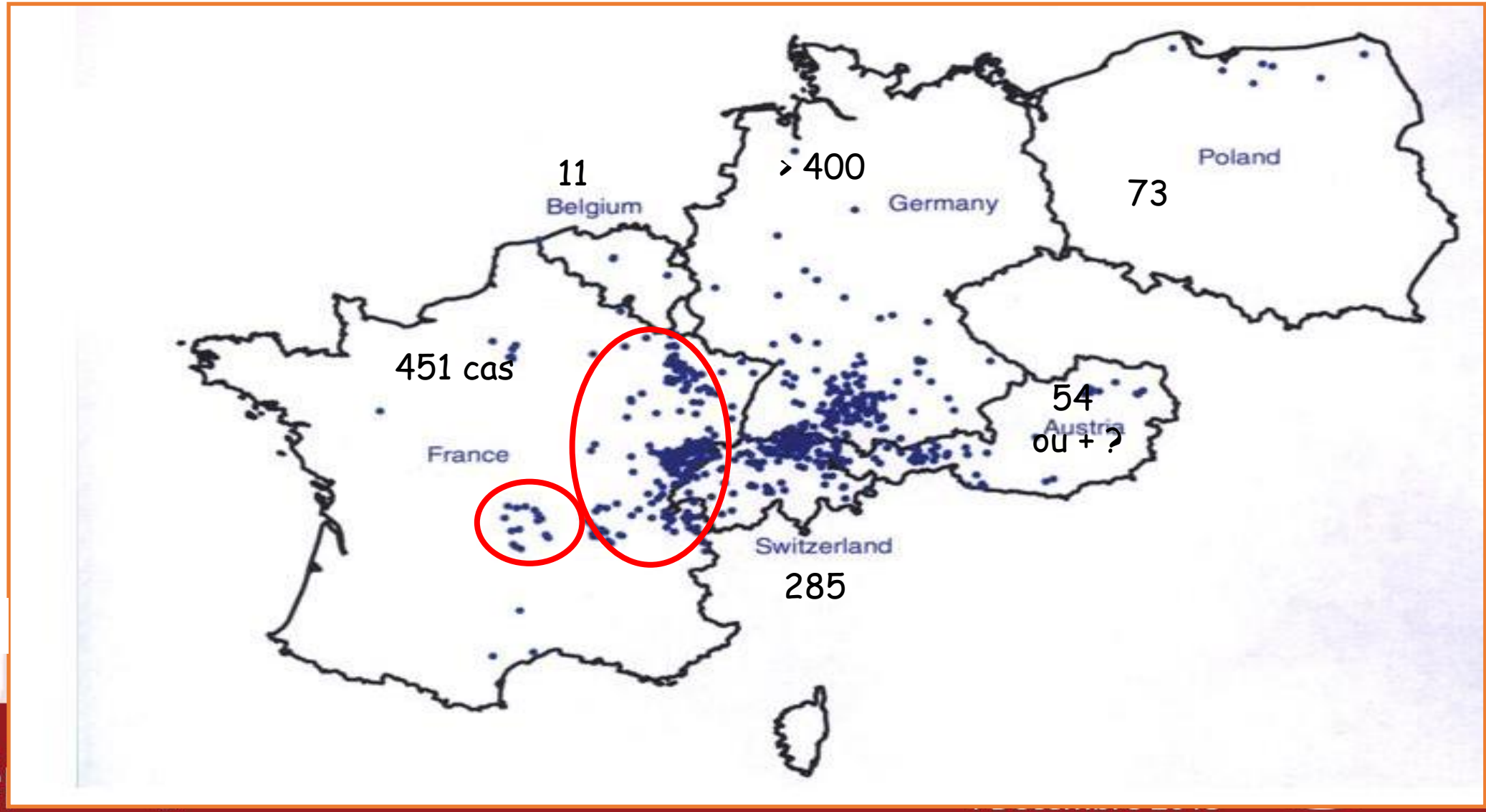

Forum Hé

Rapport du congrès « Epidemiology of Alveolar Echinococcosis in Europe » P. Kern- Nancy – Décembre 2010

Hépatomégalie « tumorale »

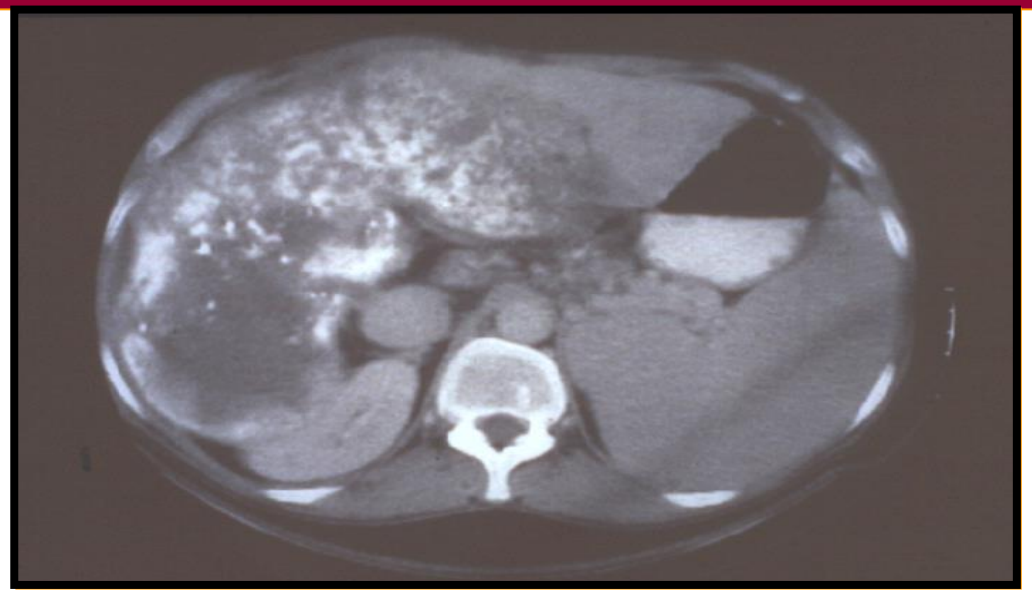

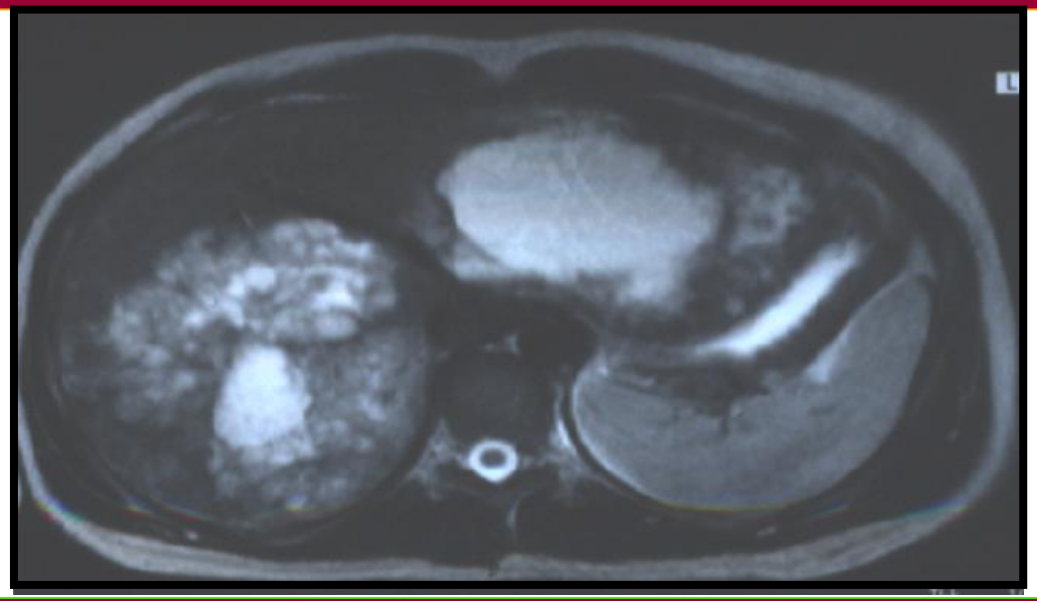

Abcès du foie

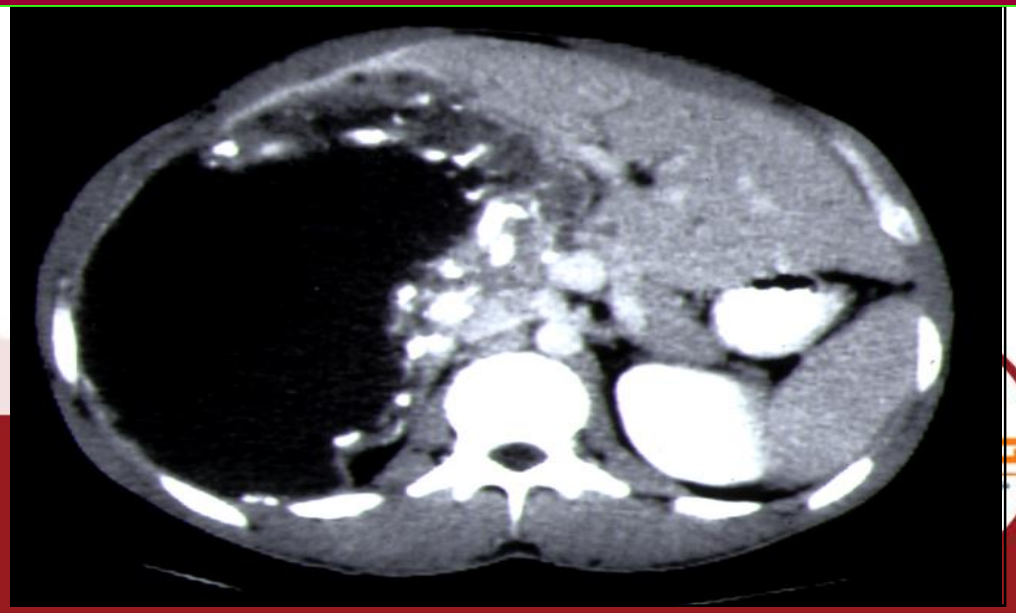

Angiocholites

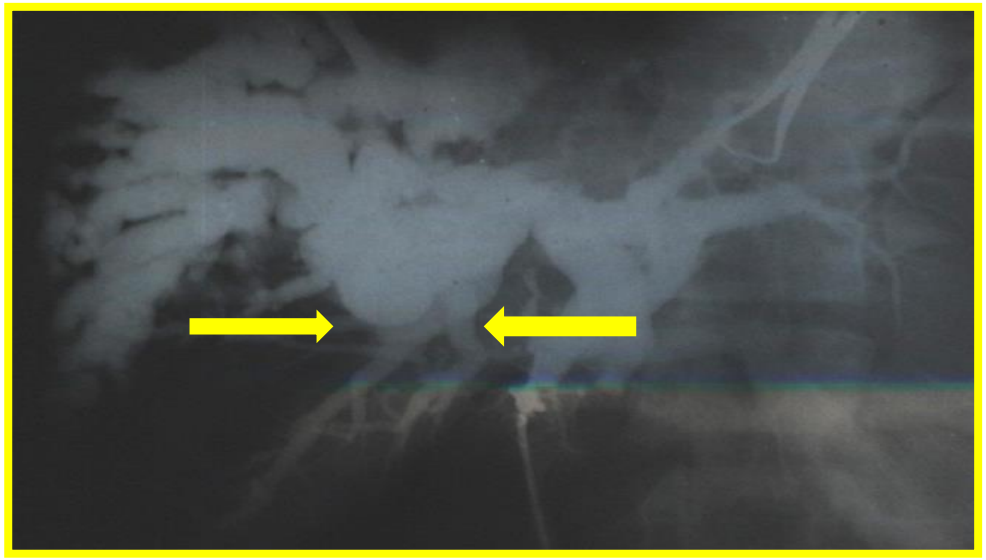

Maladie lithiasique intra-hépatique

↓

cirrhose biliaire II

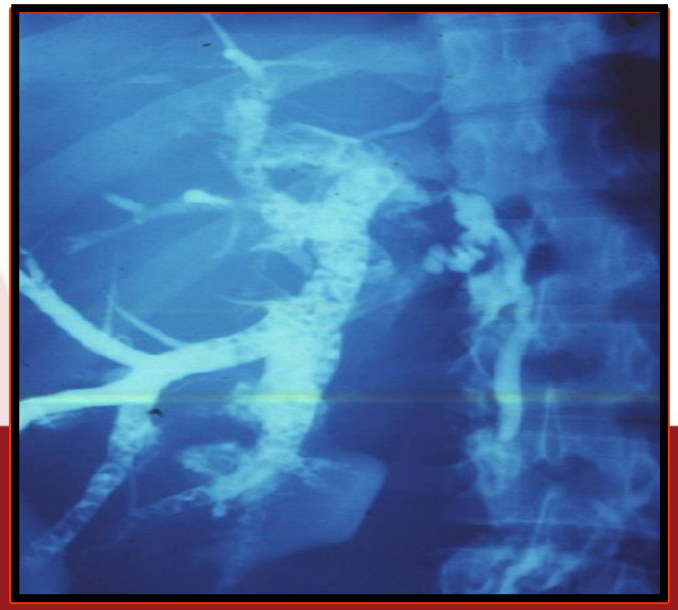

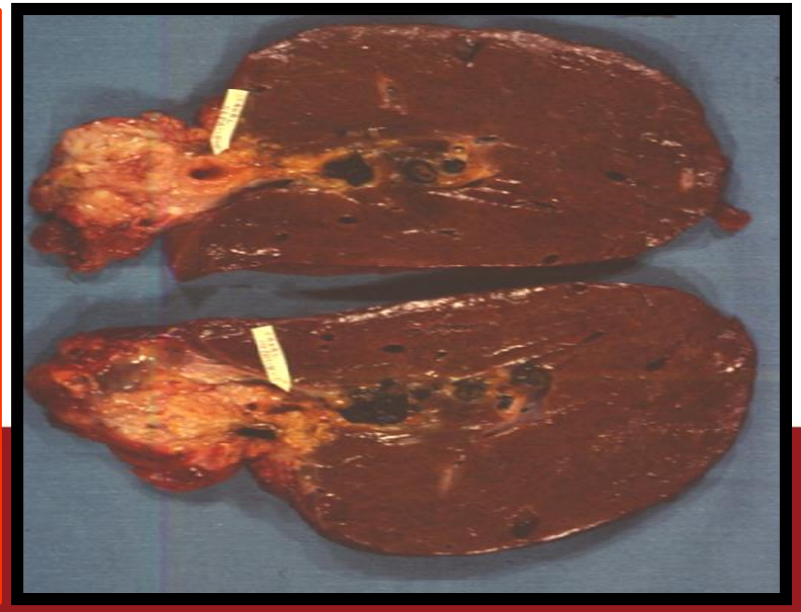

Envahissements vasculaires

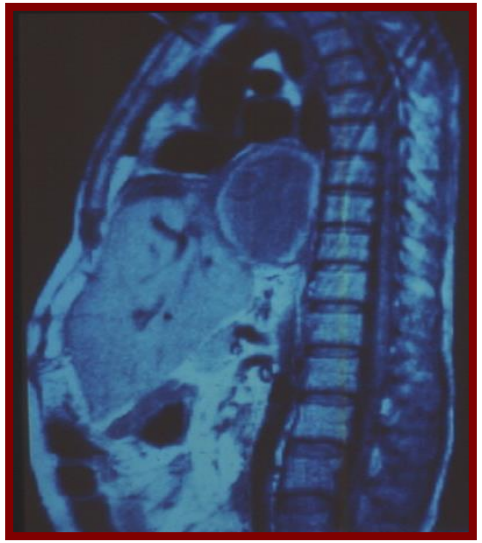

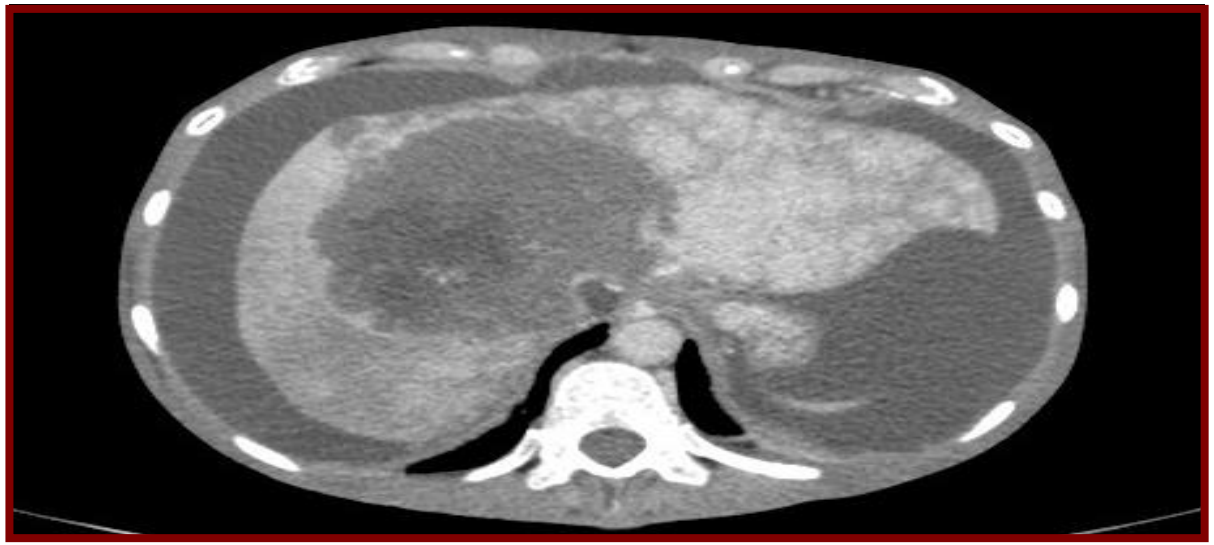

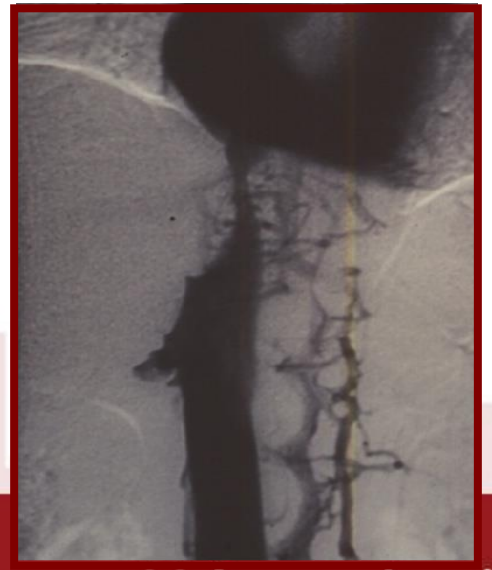

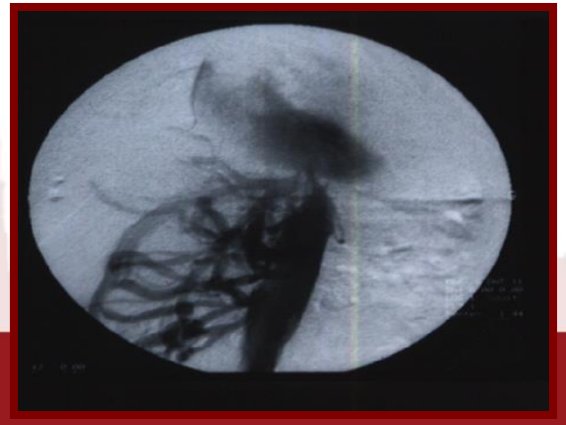

Extension Loco-régionale

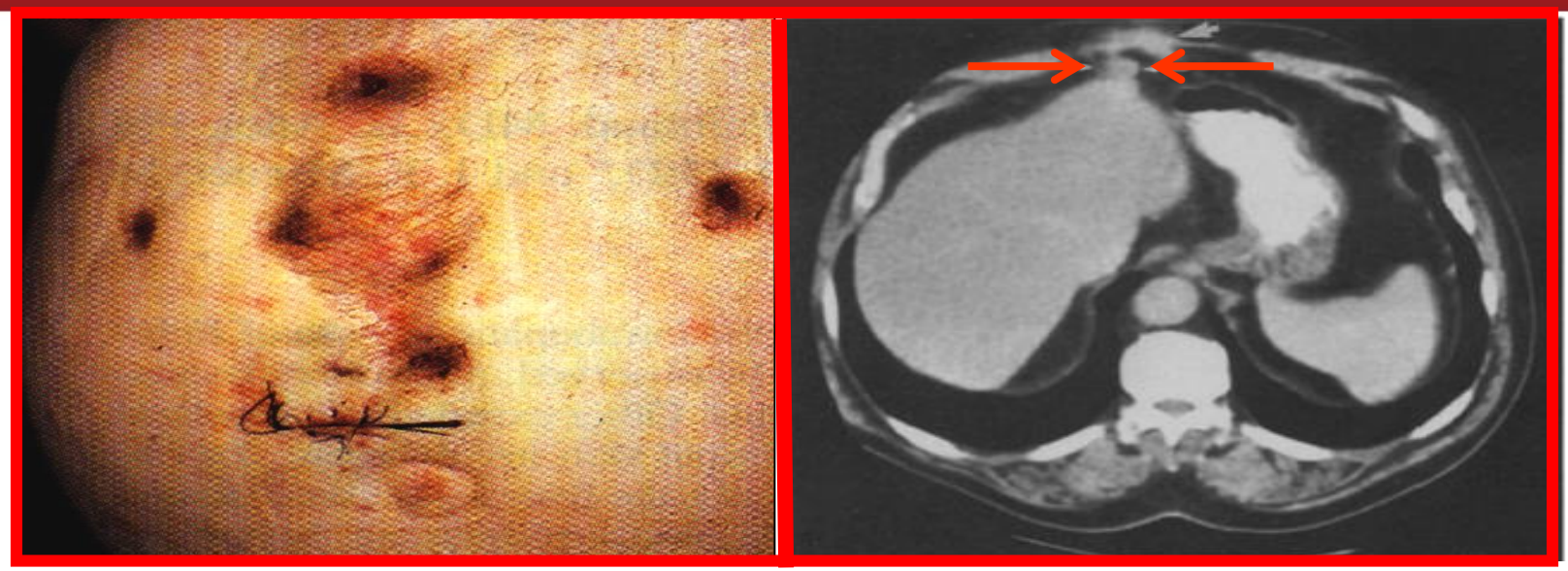

Bresson-Hadni *et al.* J Am Ac Dermatol 1996;34:873-7.

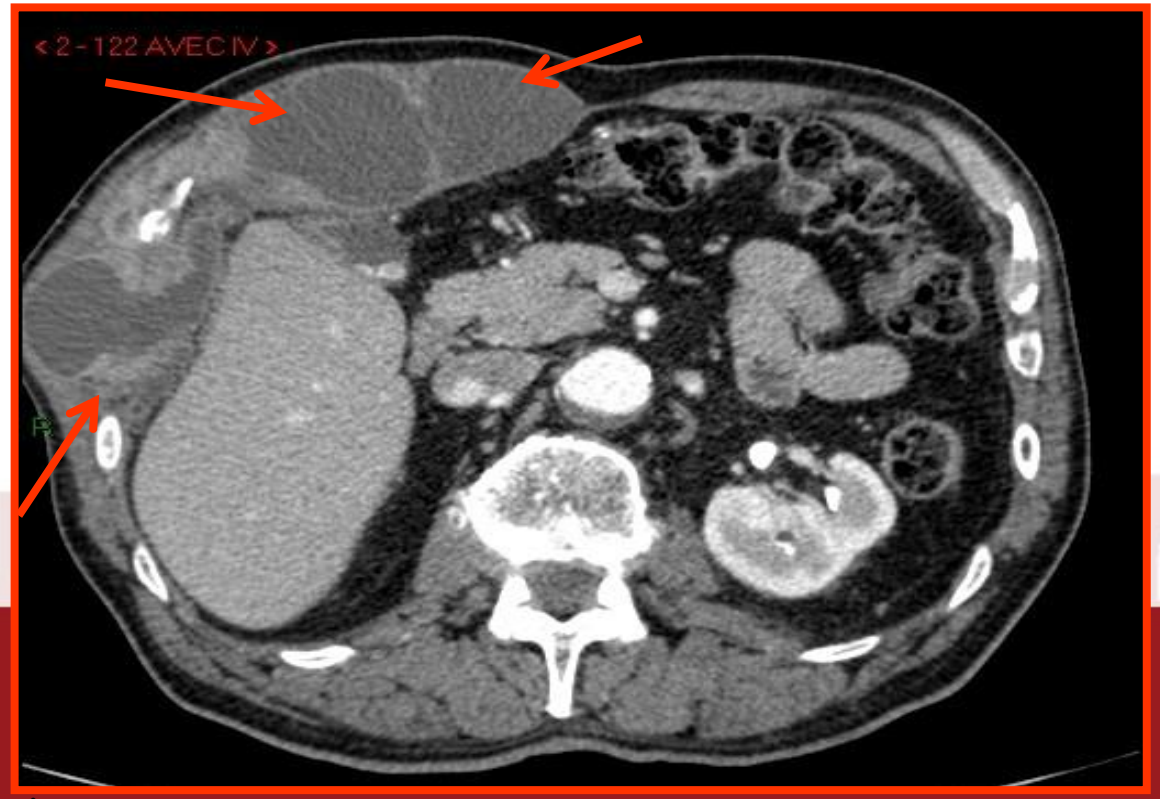

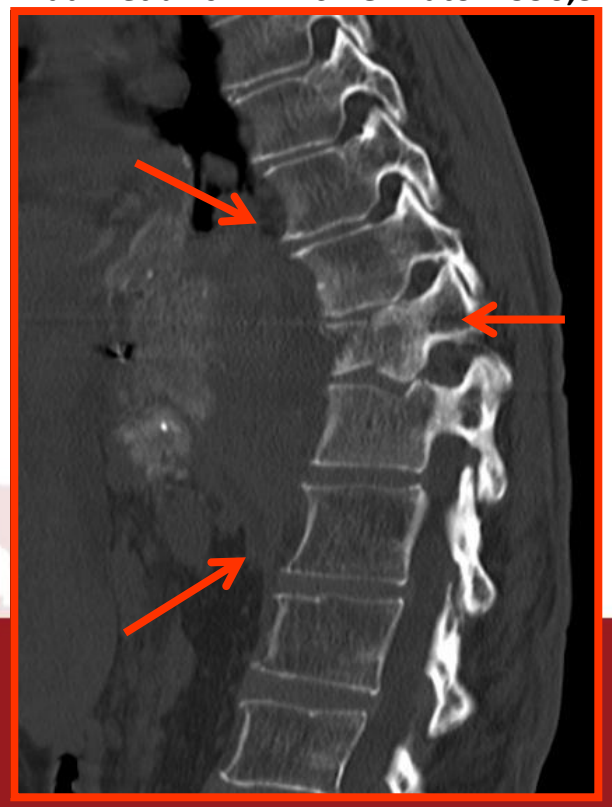

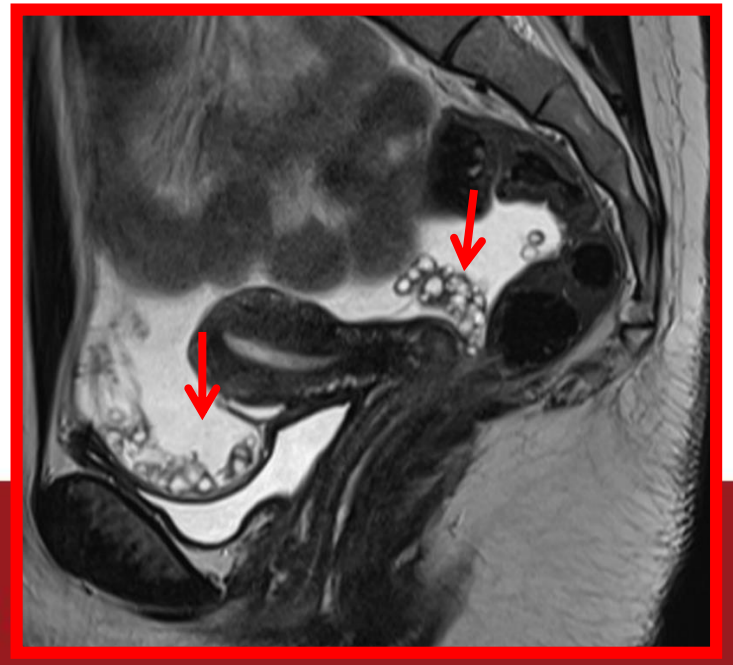

métastases à distance

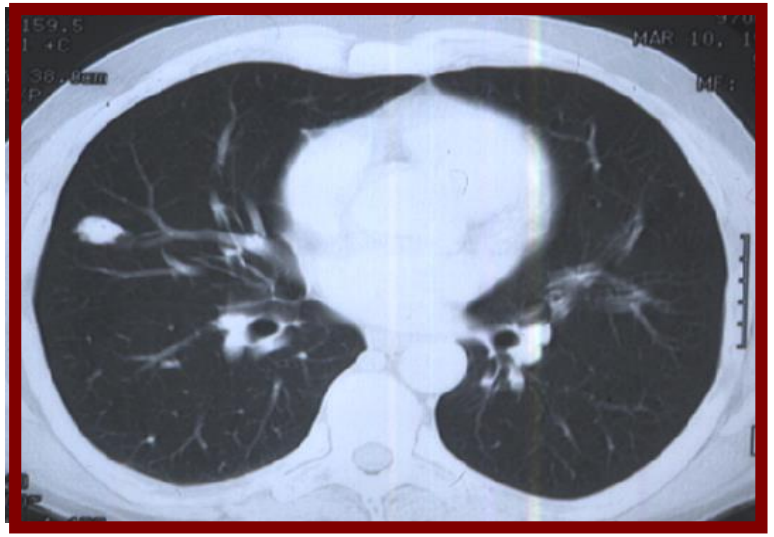

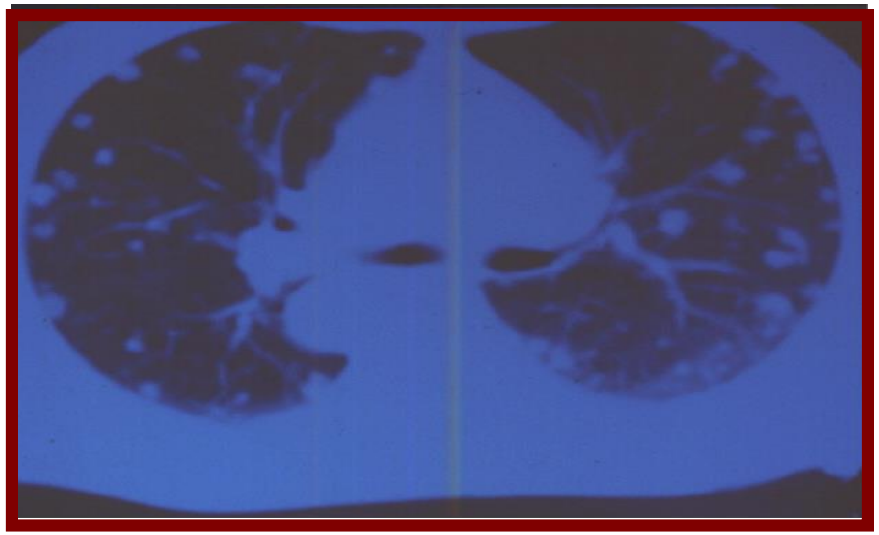

DIAGNOSTIC DE L'ECHINOCOCCOSE ALVEOLAIRE

- **Repose sur l'échographie abdominale : aspect typique dans 75% des cas**

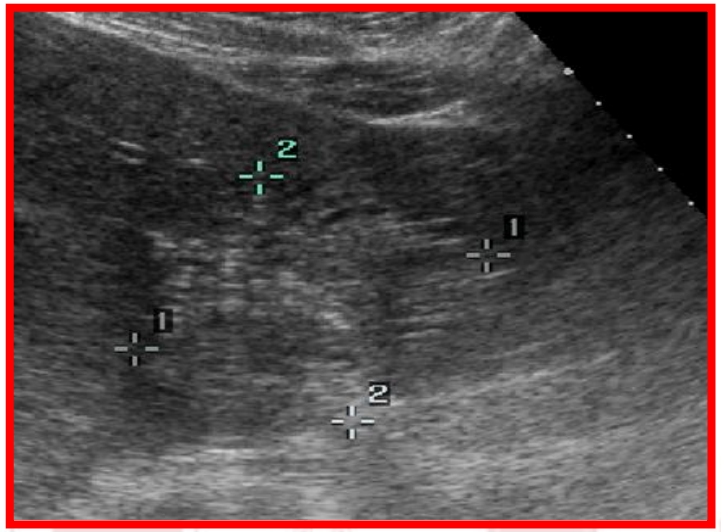

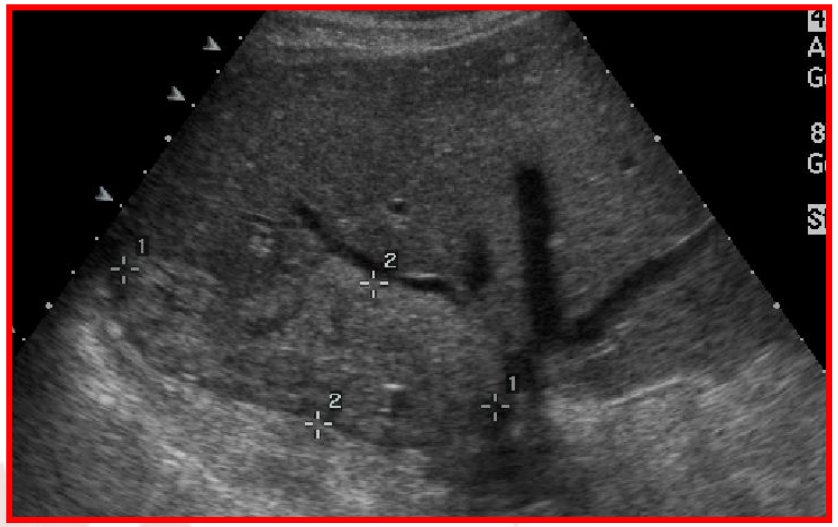

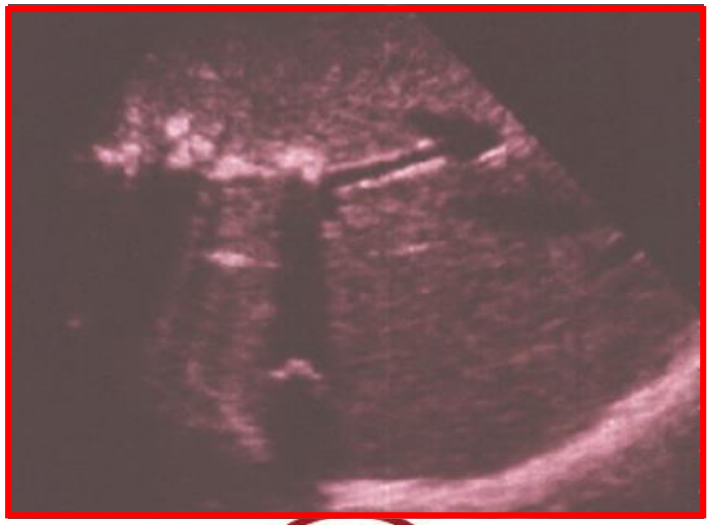

DIAGNOSTIC DE L' ECHINOCOCCOSE ALVEOLAIRE

- **Aspects atypiques dans 25% des cas :**

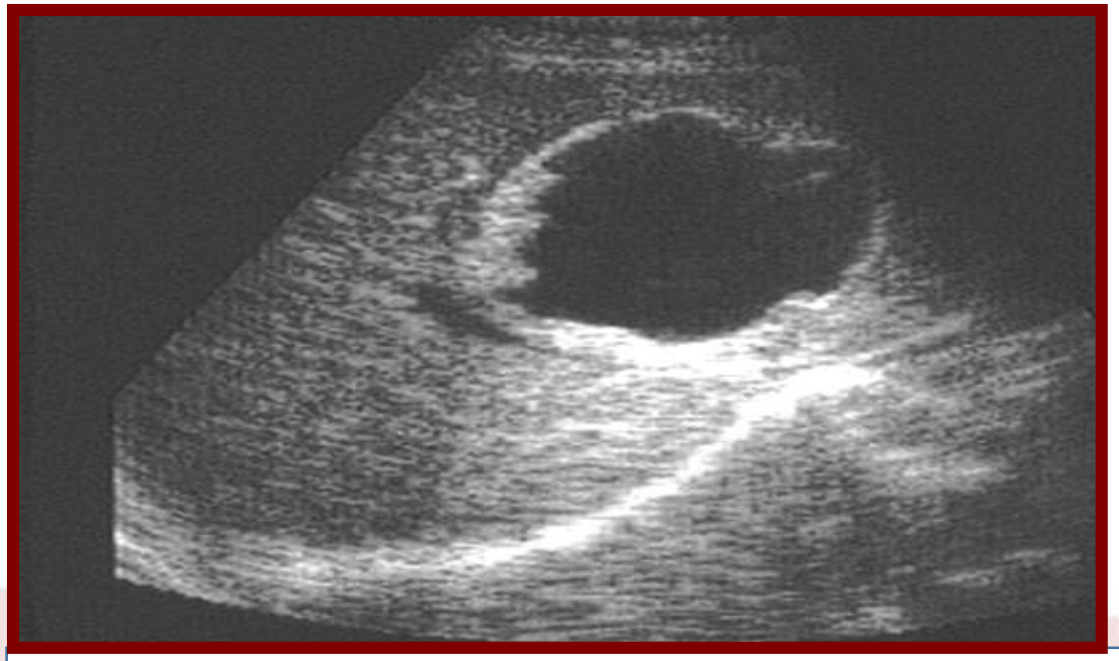

Forme pseudo-kystique

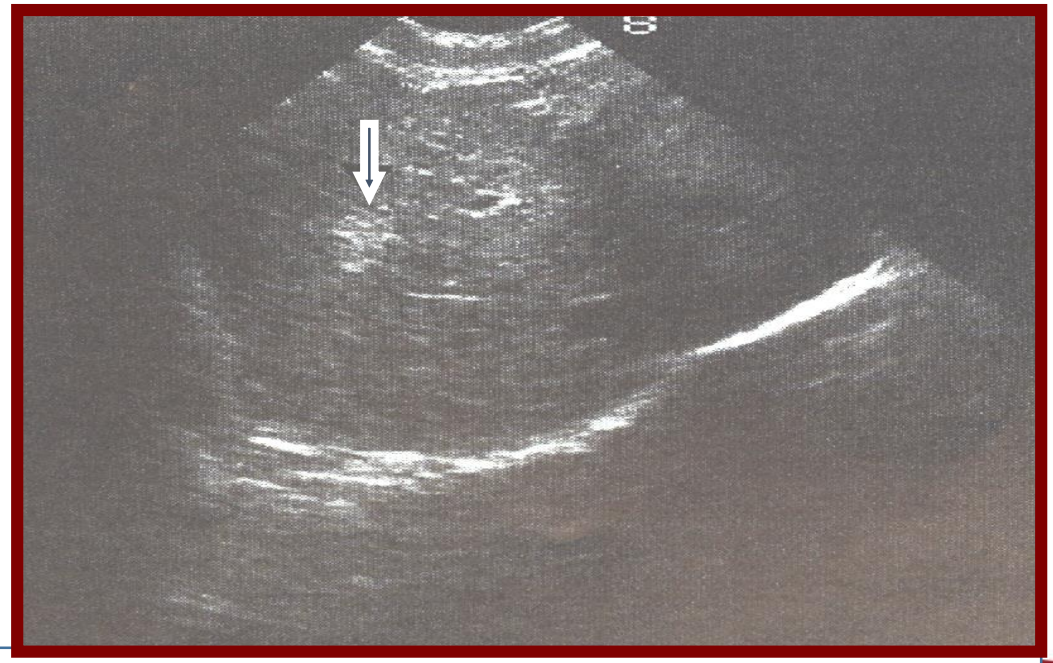

Forme nodulaire homogène

DIAGNOSTIC DE L' ECHINOCOCCOSE ALVEOLAIRE

- **Une sérologie spécifique :**
  - Hémagglutination indirecte
  - Elisa Em2 + (Bordier)

- **Un test de confirmation :**

  Western-Blot

ECHINOCOCCOSE ALVEOLAIRE :
LES AUTRES EXAMENS MORPHOLOGIQUES

Tomodensitométrie abdominale :

. Intérêt en cas de lésions fortement calcifiée.

. Confirmation forme abortive

. Précision taille, topographie.

. Repérage autres localisations de petite taille.

. Rapports vasculo-biliaires.

ECHINOCOCCOSE ALVEOLAIRE : TDM

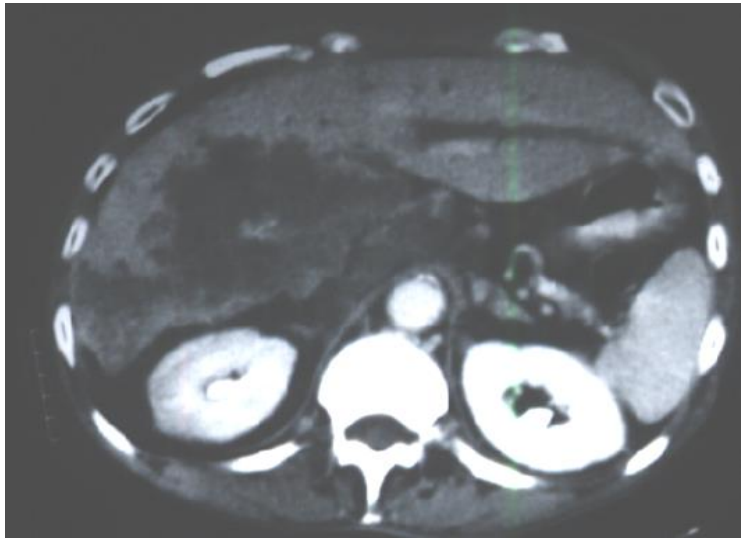

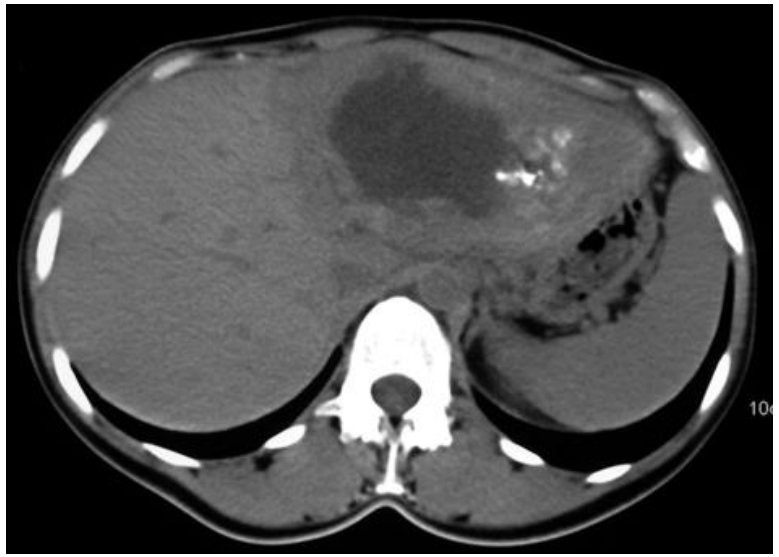

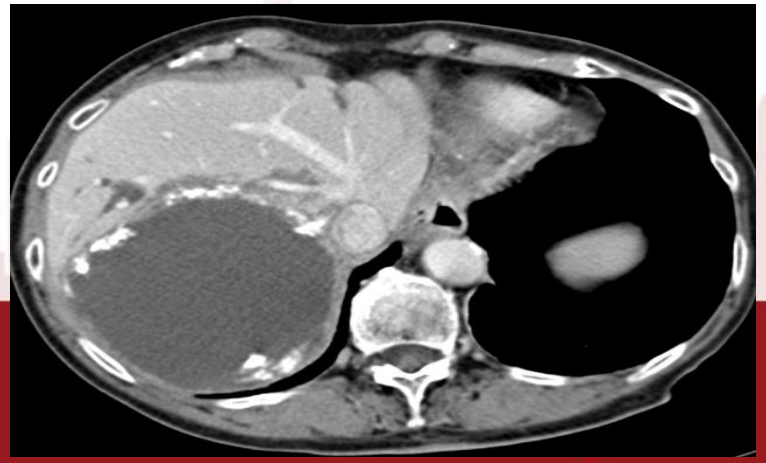

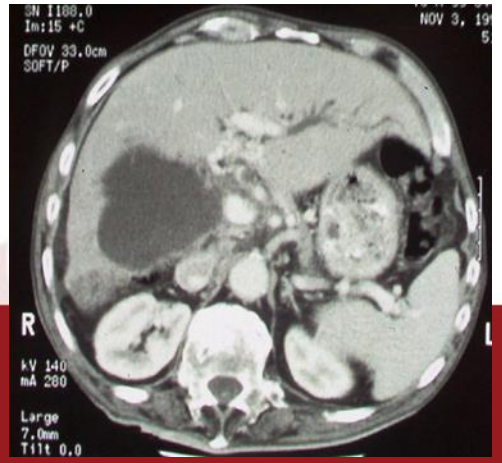

ECHINOCOCCOSE ALVEOLAIRE :
LES AUTRES EXAMENS MORPHOLOGIQUES

L'IRM abdominale :

. Méconnait les calcifications

. Permet une analyse précise:

→ du contenu lésionnel

nécrose/tissu fibro-parasitaire

→ des envahissements :

- vasculaires (veine cave /veines sus-hépatiques)
- diaphragmatiques

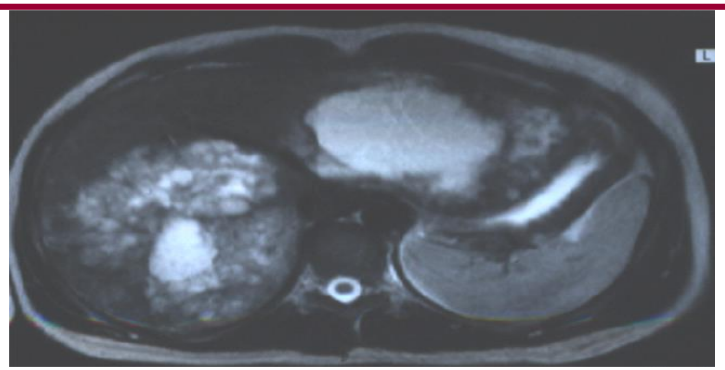

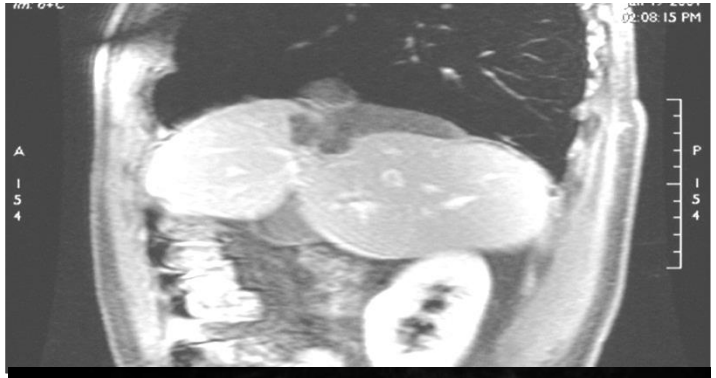

UN AUTRE INTERET DE L'IRM

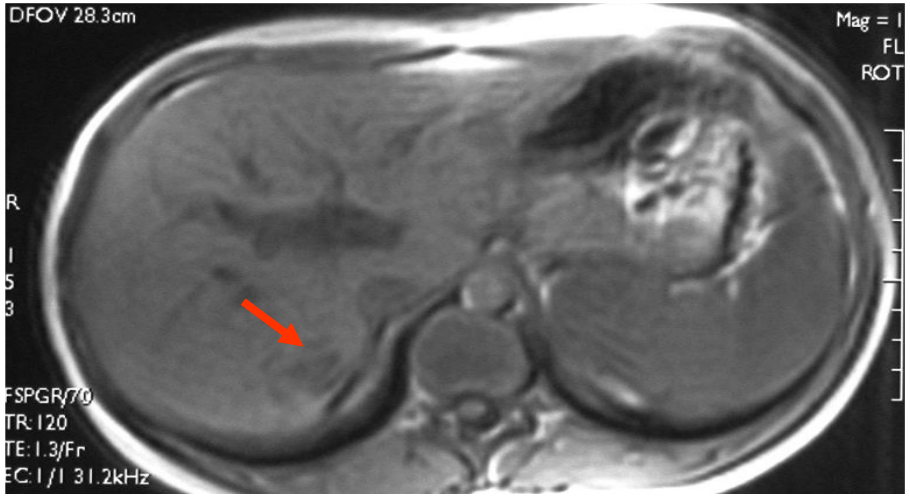

- aide au diagnostic en cas de lésion atypique et/ou sérologie négative

UN AUTRE INTERET DE L'IRM

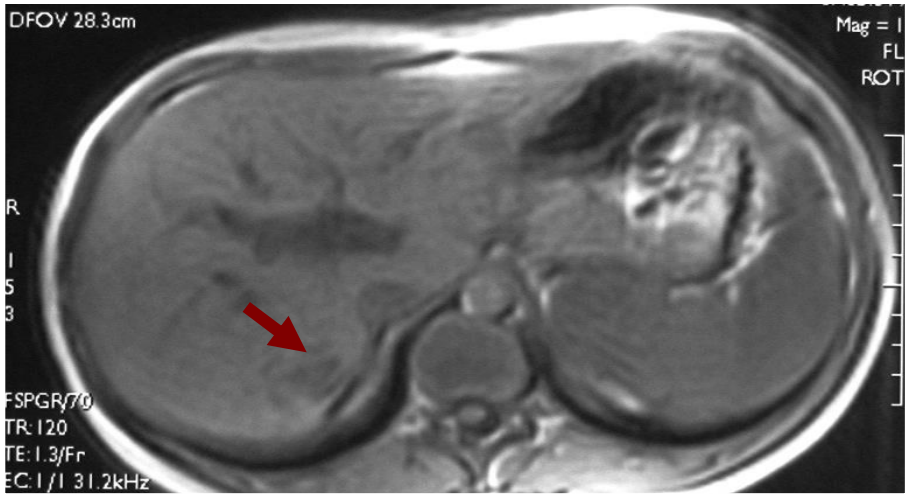

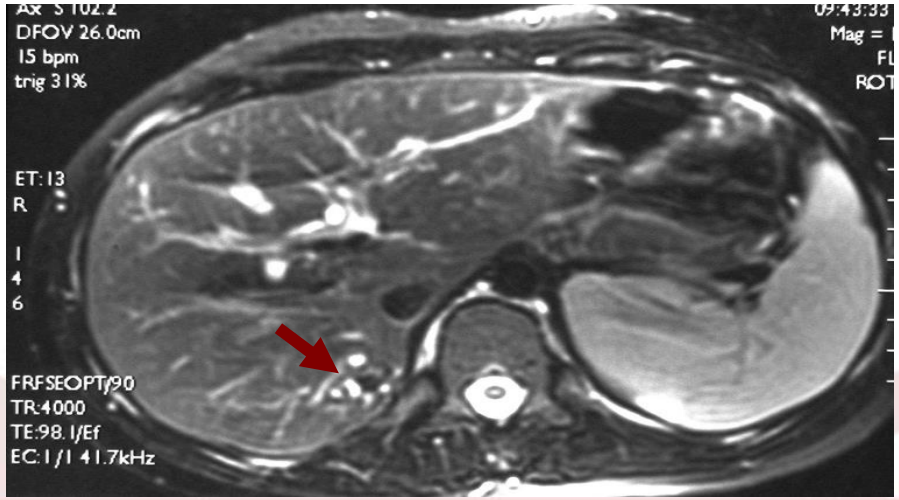

- aide au diagnostic en cas de lésion atypique et/ou sérologie négative

↓

Aspect de « grappes » hyper intense T2

UN AUTRE INTERET DE L'IRM

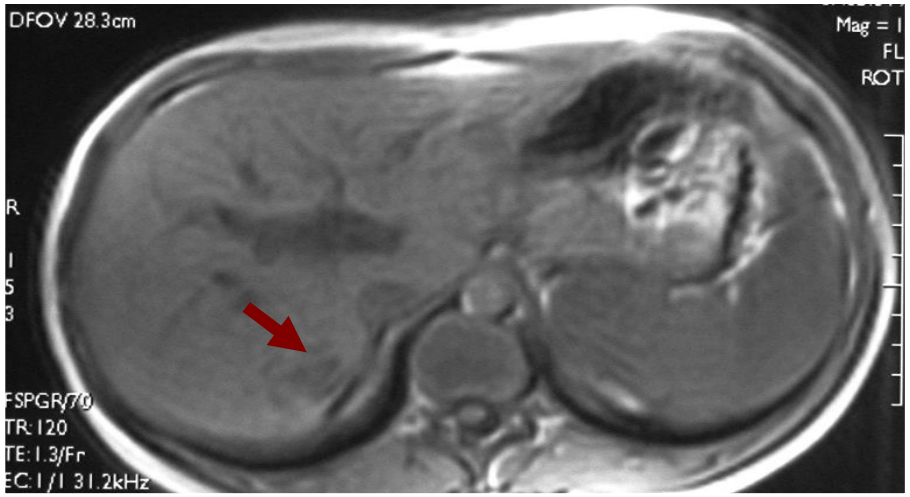

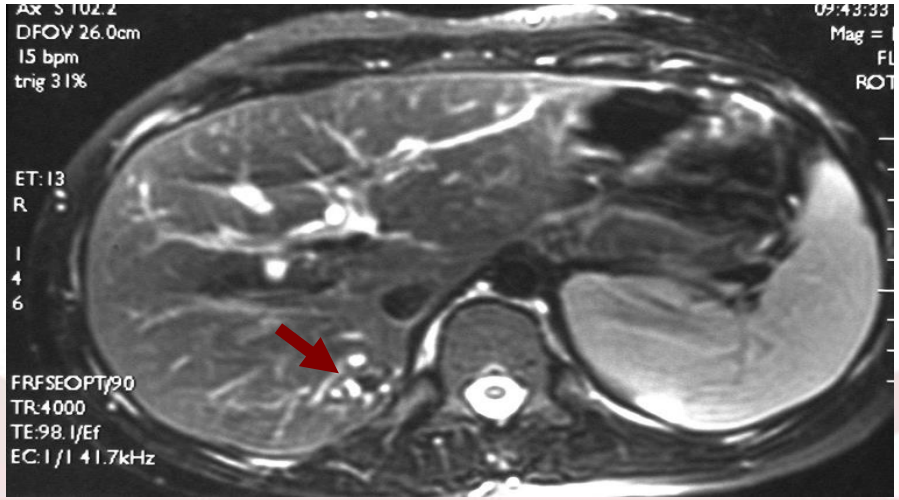

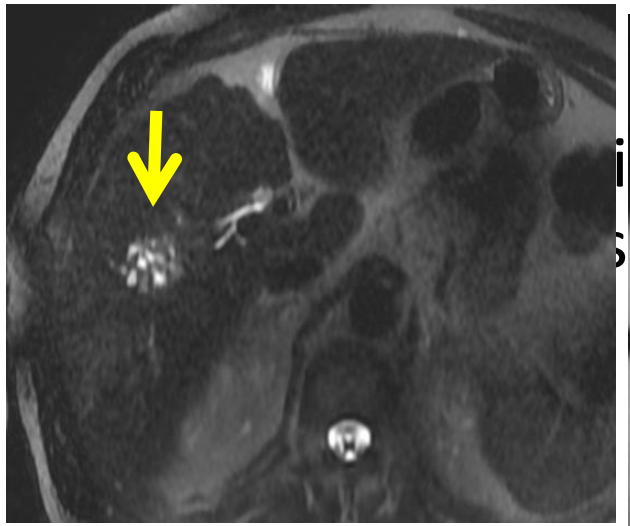

Aspect de « grappes » hyper intense T2

ECHINOCOCCOSE ALVEOLAIRE : CHOLANGIO-IRM

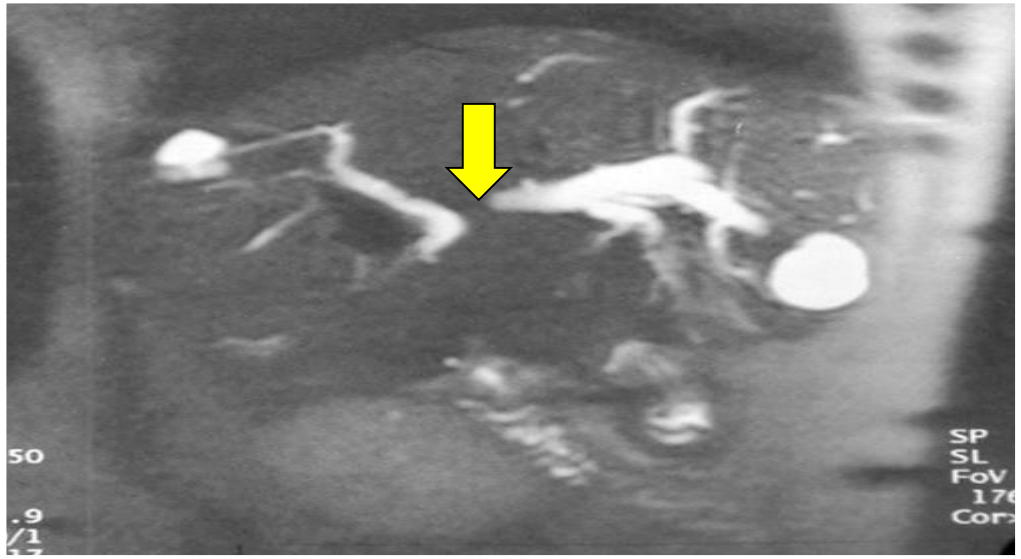

ECHINOCOCCOSE ALVEOLAIRE: TEP-TDM au [18F] fluoro-déoxyglucose (FDG)

- le traceur est incorporé dans les cellules métaboliquement actives de la réaction inflammatoire péri-parasitaire.
- Permet une approche morpho-fonctionnelle

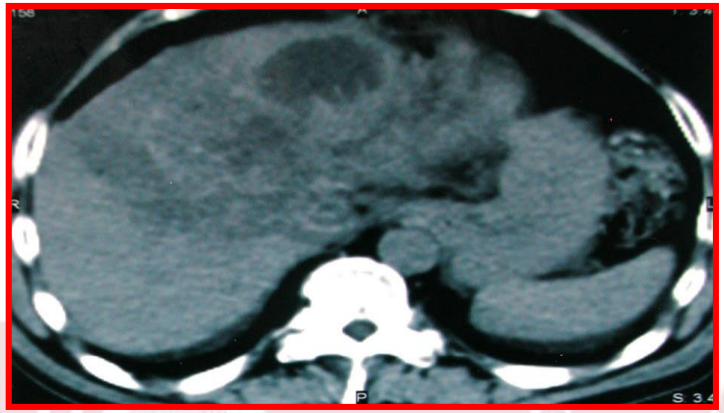

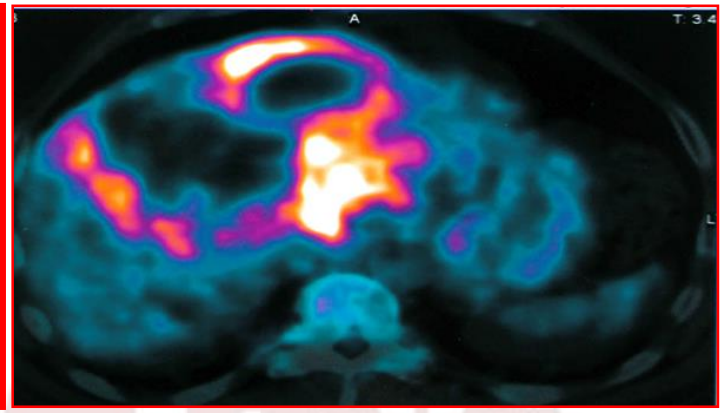

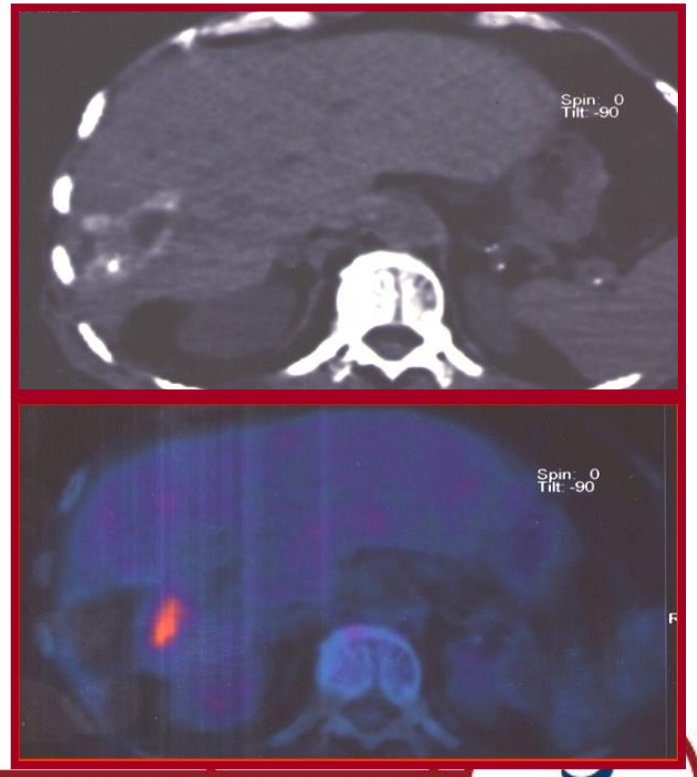

ECHINOCOCCOSE ALVEOLAIRE:
TEP-TDM au [18F] fluoro-déoxyglucose (FDG)

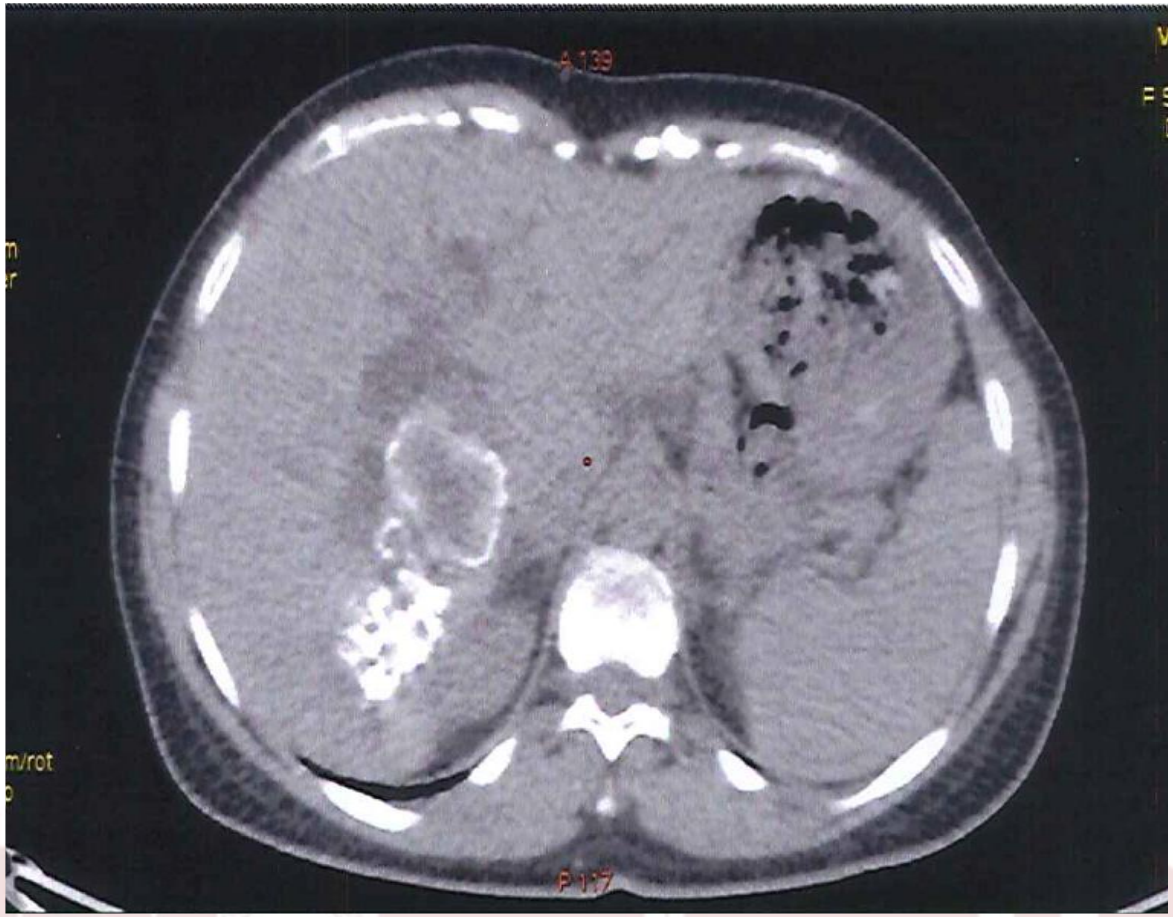

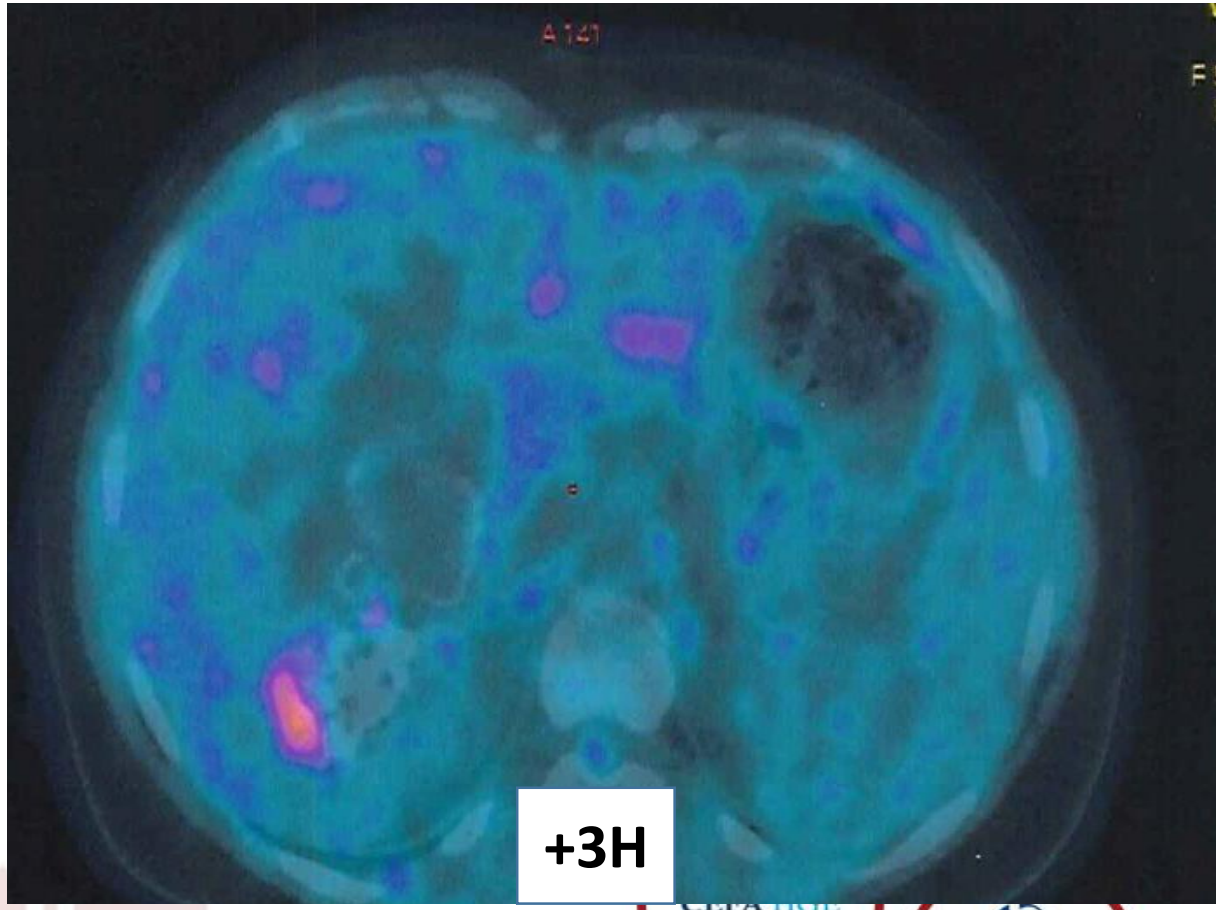

ECHINOCOCCOSE ALVEOLAIRE: ACTUALITE 2015

- Epidémiologie
- Modes de présentation
- Traitement

DEPUIS 2000 :

- Augmentation de l'incidence de l'EA dans les zones d'endémie historique (X2)

- Emergence de cas dans des zones jusqu'à présent indemnes de cette parasitose

Nombre de cas incidents annuels en France 1982-2014

- **607 cas** enregistrés au 31/12/2014

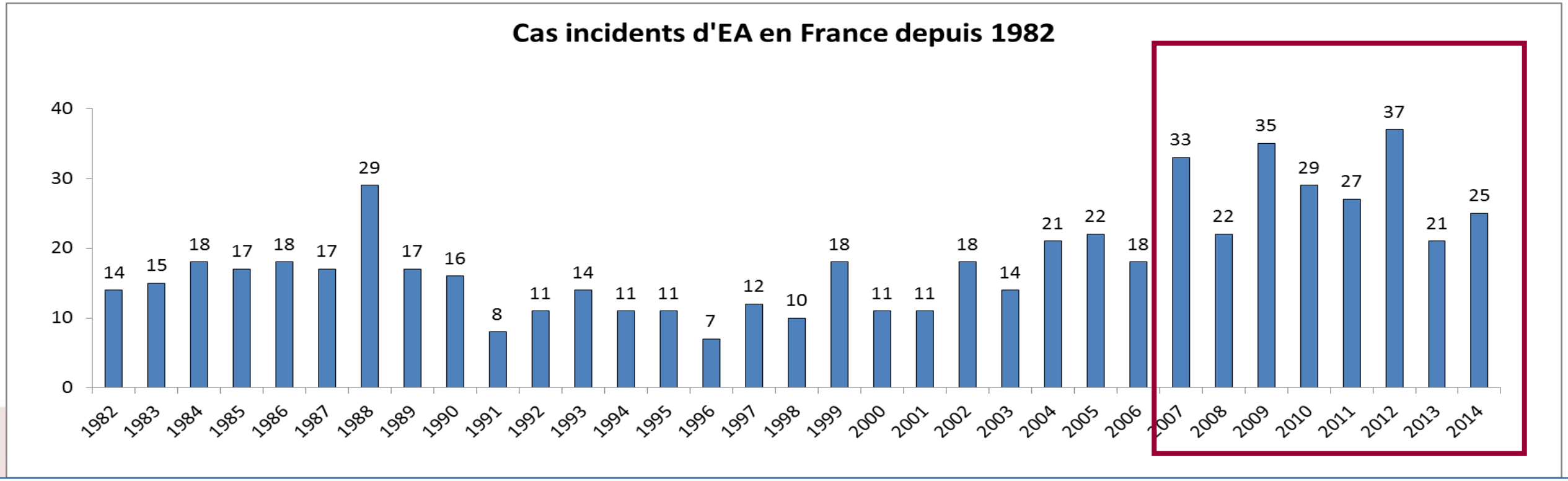

1982-2006: médiane de 14 cas incidents/an

2007-2014: médiane de 28,6 cas incidents/an

Modifications épidémiologiques: rôle des renards.

- Augmentation des populations de renard.
- Augmentation de la prévalence de l'infection par E.m chez les renards, dépassant les zones d'endémie classiques de l'EA.

Chappuis F. Rev Med Suisse 2012;8:989-93.

Prévalence du portage d'*E.multilocularis* chez les renards

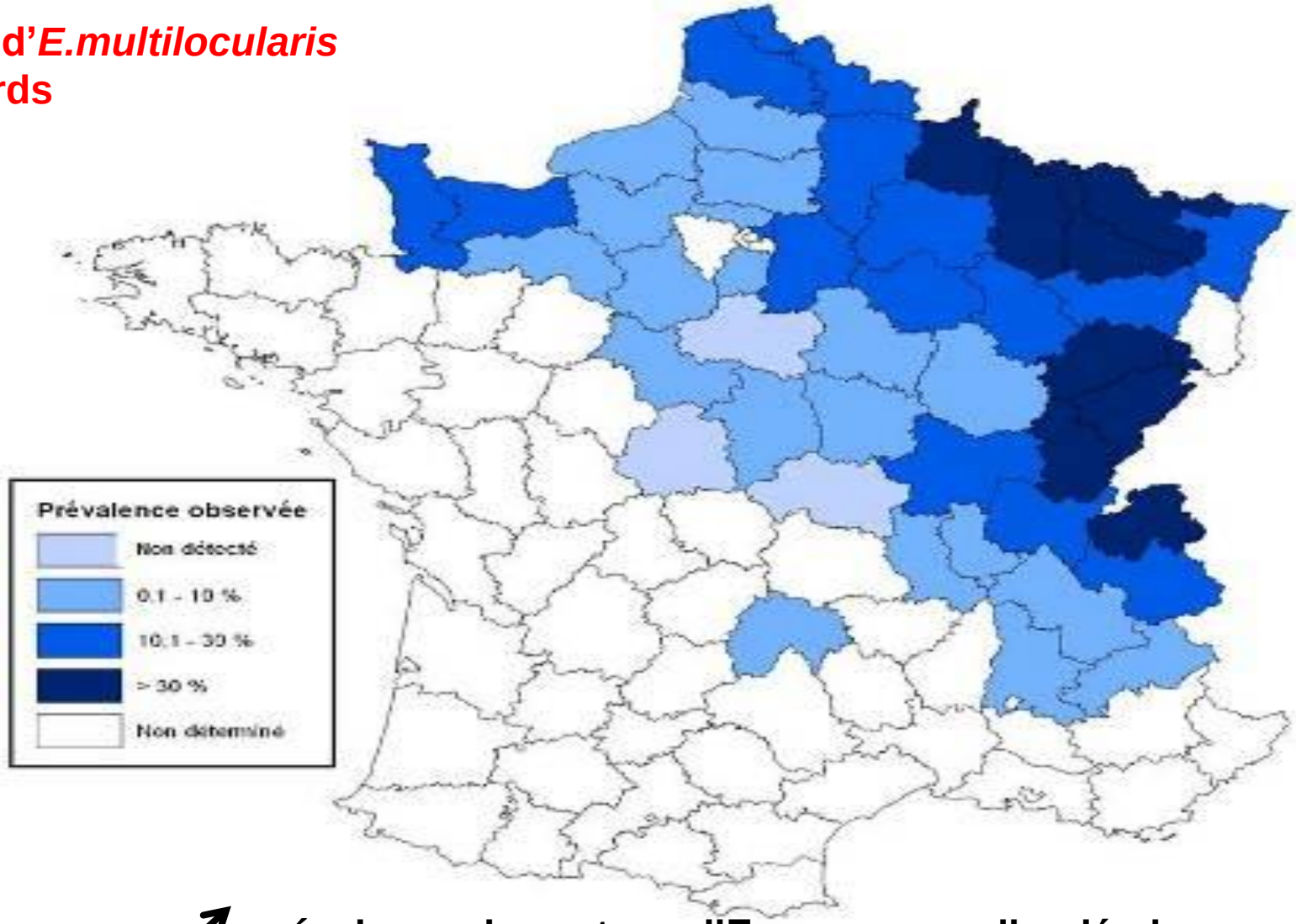

↗ prévalence du portage d'E.m. en zone d'endémie

élargissement de la zone d'endémie vulpine

Combes B. *et al.* Emerg Inf Dis 2012;18(12):2059-62.

Emergence des cas d'EA humaine à distance des zones d'endémie

1982-1996

221 cas

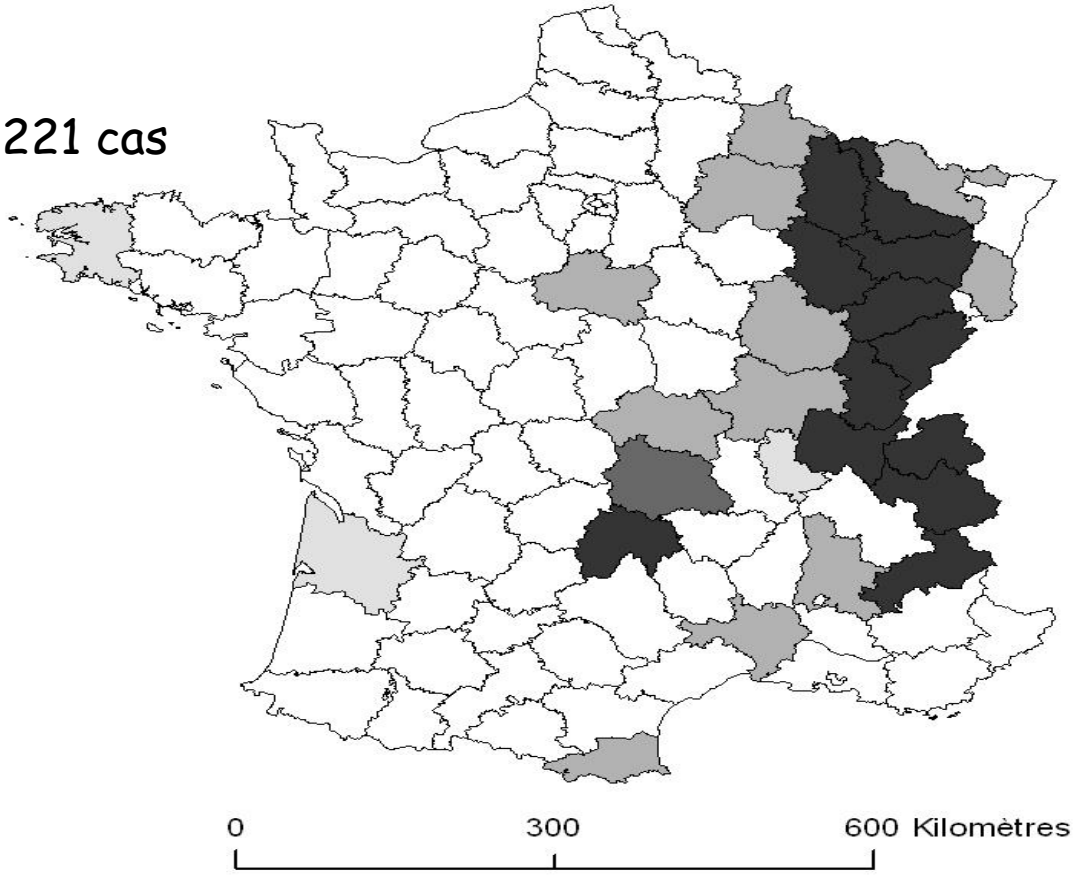

1997-2009

196 cas

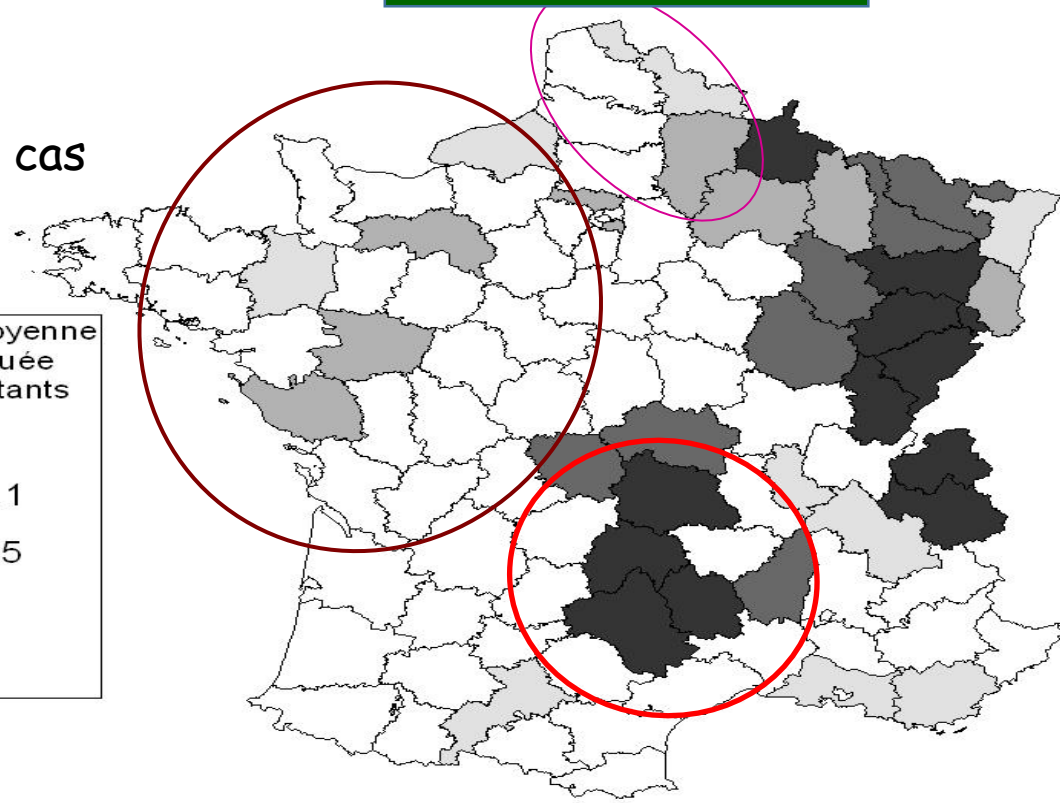

incidence annuelle moyenne sur la période indiquée pour 1 million d'habitants

- 0
- 0,01 à 0,1
- 0,11 à 0,5
- 0,51 à 1
- >1

Grenouillet F. *et al* . BEH 14 septembre 2010;38:24-5; Bresson-Hadni S *et al.* EMC-Hépatologie 2014;7-023-A-20.

DIAGNOSTIC EA ANNEE 2014

25 nouveaux cas

- 15 femmes, 10 hommes
- âge médian : 59 ans [14 à 83 ans]
- 58 % de diagnostics fortuits
- 3 patients immunodéprimés
- Rhône-Alpes = nombre de nouveaux cas annuels le plus élevé (pour la 1ère fois, ce n'est pas en Franche-Comté)

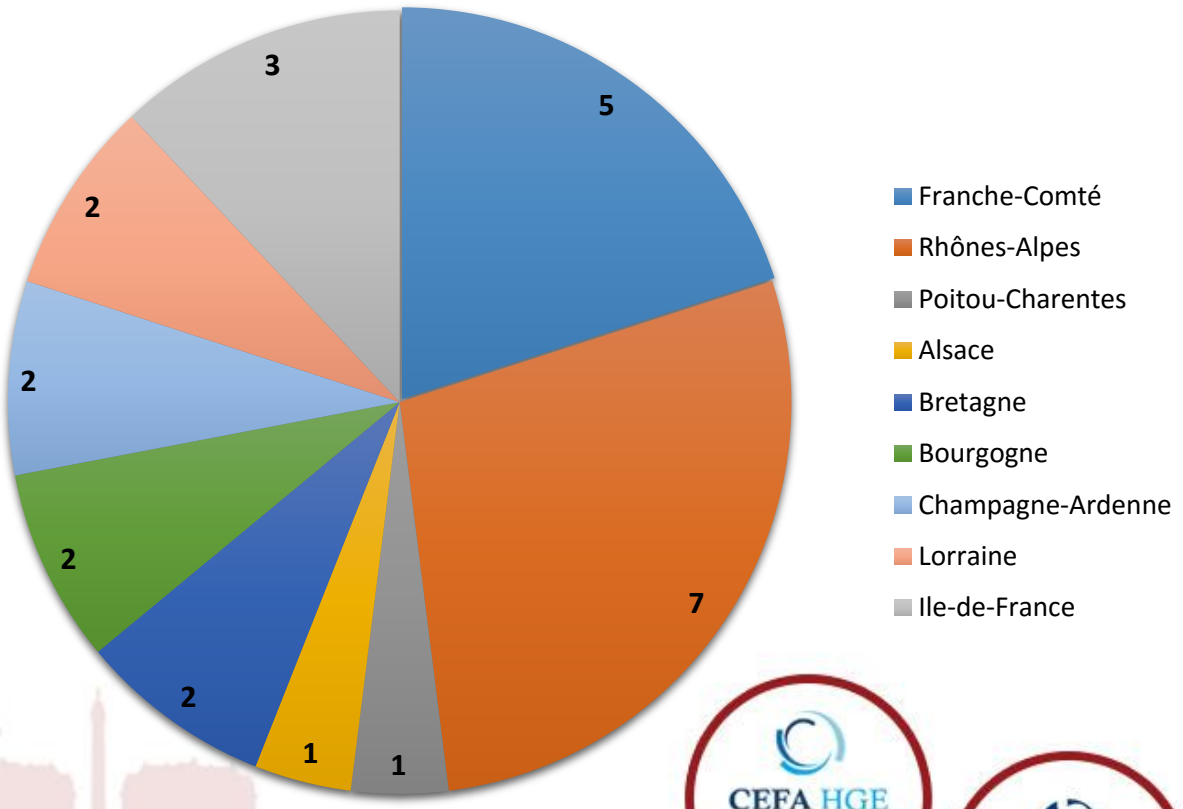

Modifications épidémiologiques: rôle des renards.

- Augmentation des populations de renards.
- Augmentation de la prévalence de l'infection par E.m chez les renards, dépassant les zones d'endémie classiques de l'EA.
- **Installation dans l'espace urbain.**



Chappuis F. Rev Med Suisse 2012;8:989-93.

ECHINOCOCCOSE ALVEOLAIRE: ACTUALITE 2015

- Epidémiologie
- Modes de présentation
- Traitement

MODES DE PRESENTATION DE L'EA

- Le diagnostic est régulièrement porté plus précocement que par le passé.

- Emergence de formes d'EA opportunistes.

CIRCONSTANCES DE DIAGNOSTIC DE L'EA: FrancEchino 1972-2013 (555 cas).

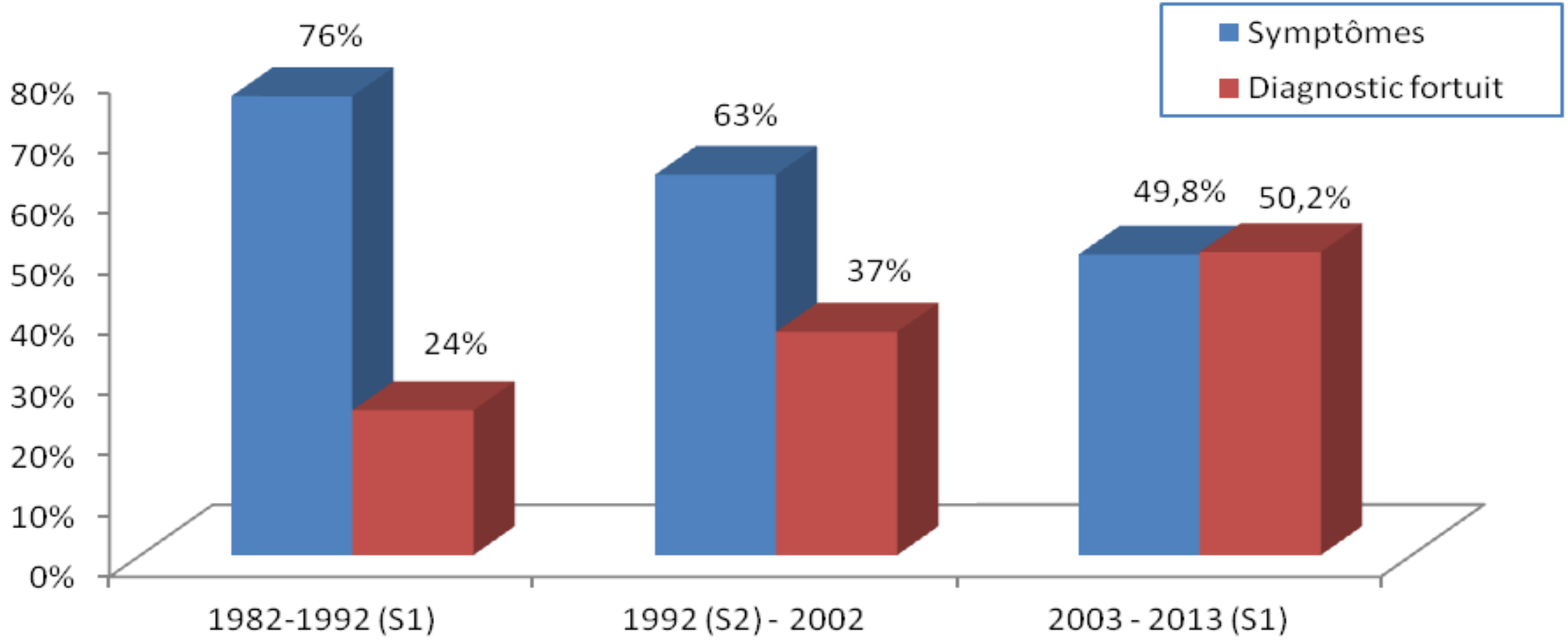

Bresson-Hadni S *et al.* EMC-Hépatologie 2014;7-023-A-20.

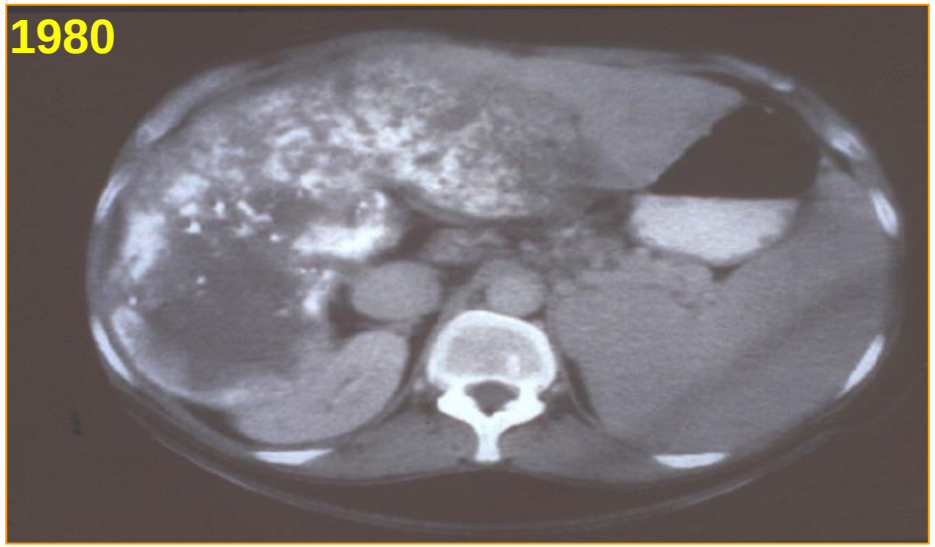

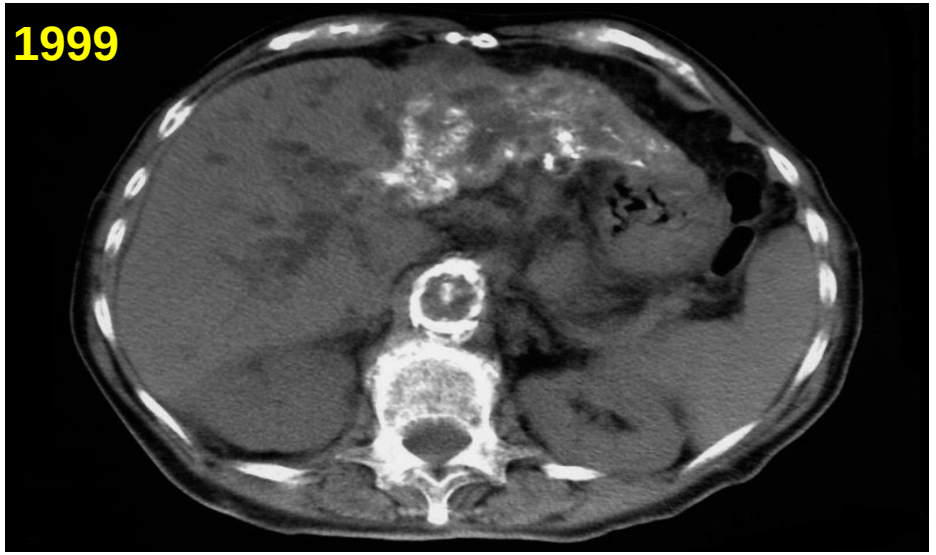

Une affection diagnostiquée plus tôt dans son cours évolutif

Amélioration de l'espérance de vie des patients atteints par l'échinococcose alvéolaire

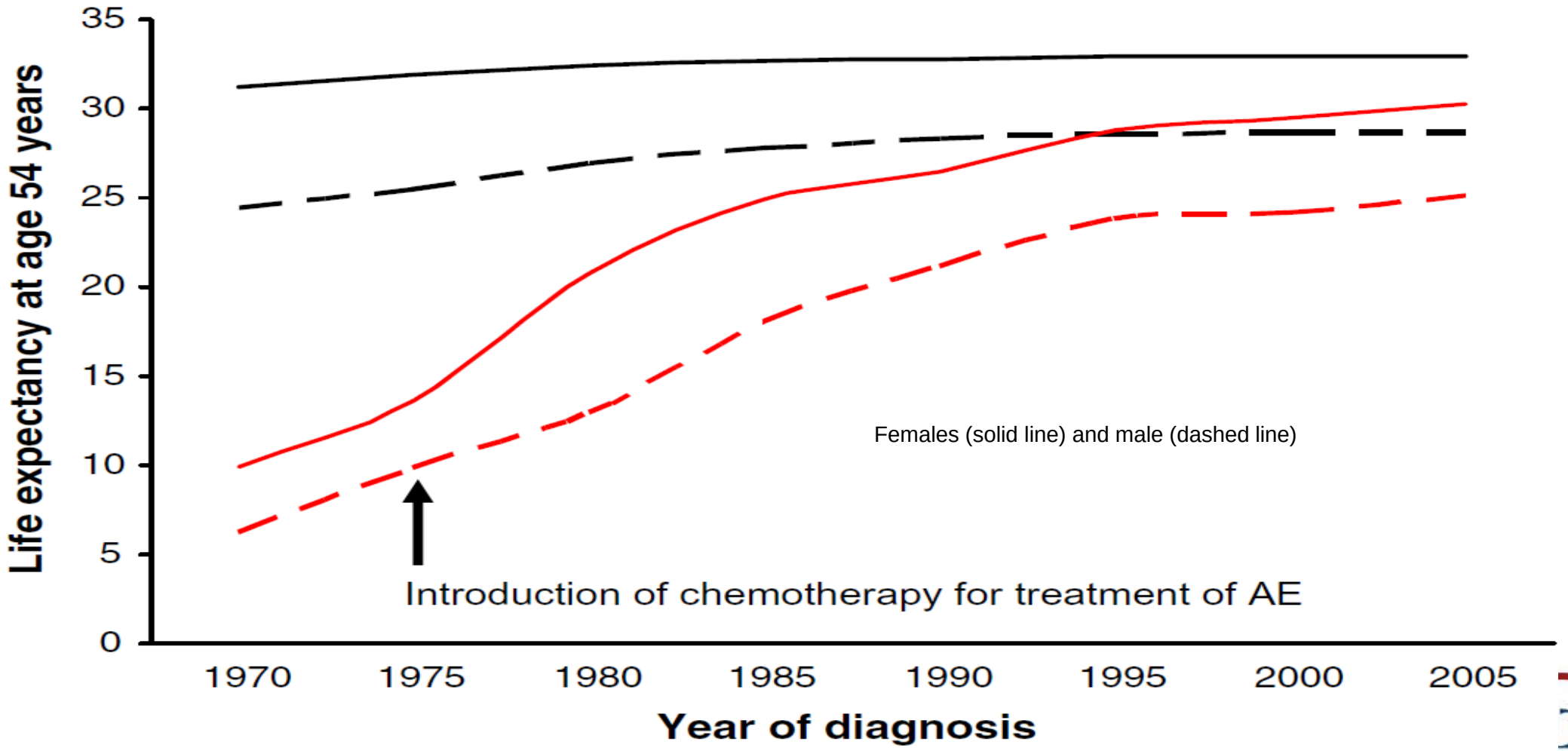

P.R. Torgerson *et al*. J. Hepatol. 2008; 49:72-77.

Clinical features and evolution of alveolar echinococcosis in France from 1982 to 2007: Results of a survey in 387 patients

Martine Piarroux[1,2], Renaud Piarroux[3,4,*], Roch Giorgi[5,6], Jenny Knapp[2,7], Karine Bardonnet[2], Bertrand Sudre[7], Jérôme Watelet[8], Jérôme Dumortier[9], Alain Gérard[10], Jean Beytout[11], Armand Abergel[12], Georges Mantion[2], Dominique A. Vuitton[2], Solange Bresson-Hadni[2,7,13,*], and the FrancEchino Network[†]

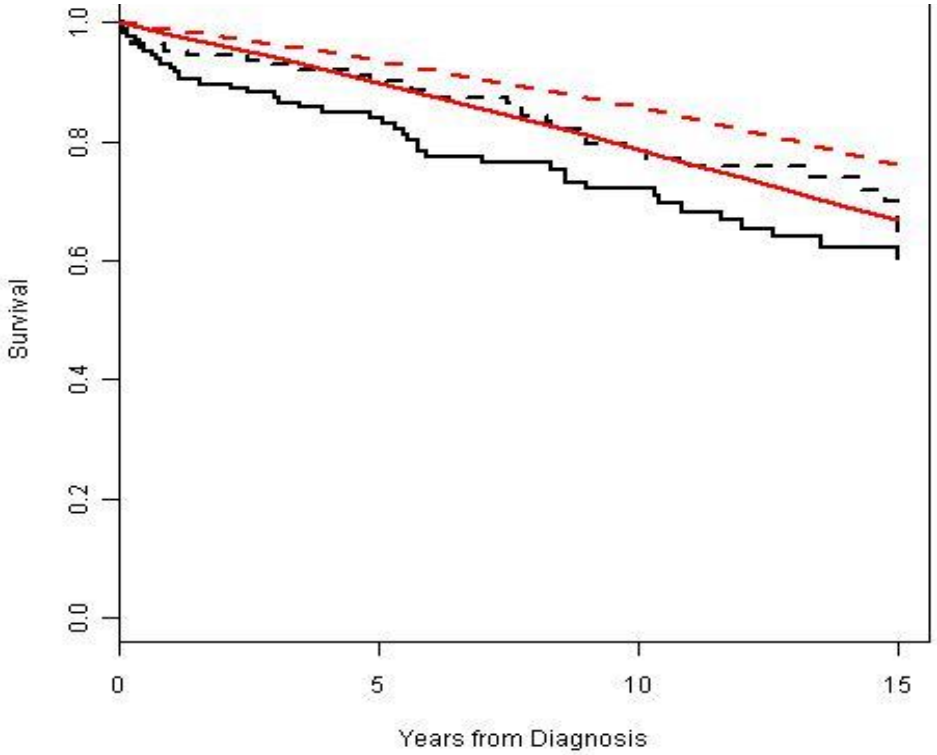

Men
Women
Observed survival
Expected survival

J. Hepatol 2011; 55 : 1025-33.

- ***Significant improvement of actuarial survival***
- ***Improvement of quality of life***

DES PIEGES A EVITER…..

- **Attention! devant:**
  - un petit nodule d'allure angiomateuse…
  - un petit foyer de calcifications….
- **Ne pas hésiter à :**
  - compléter les examens morphologiques
  - demander une sérologie spécifique
  - instaurer un suivi

Lésion nodulaire focale : angiome?

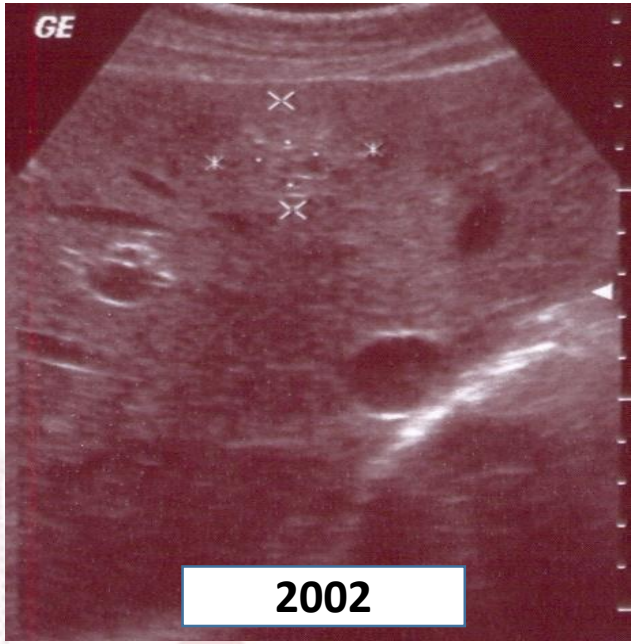

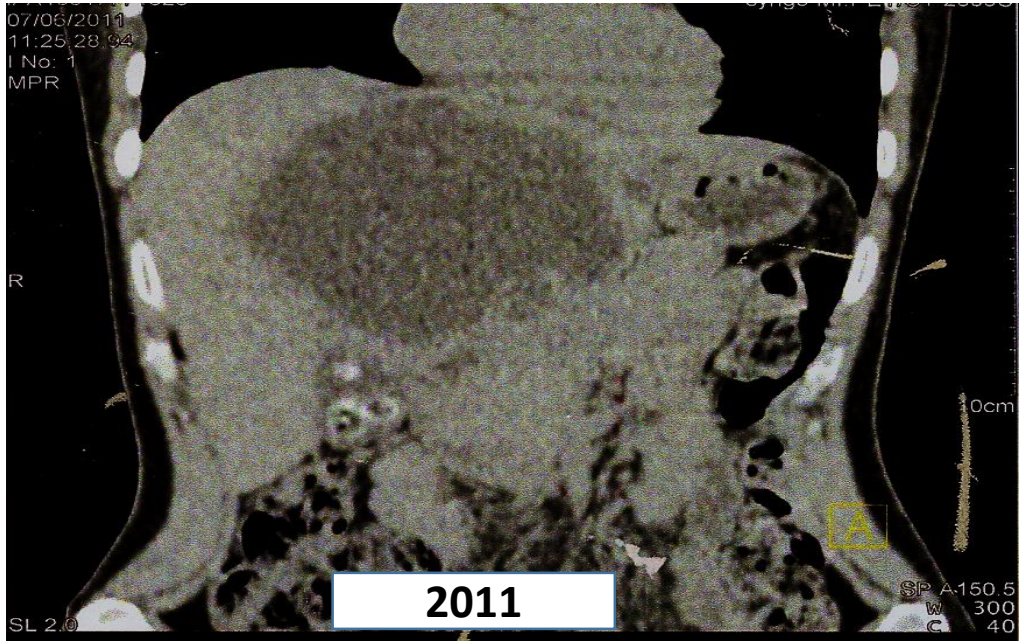

MODES DE PRESENTATION DE L'EA

- Le diagnostic est régulièrement porté plus précocement que par le passé.

- **Emergence de formes d'EA opportunistes**

INCIDENCE DES CAS D'EA DIAGNOSTIQUES DANS UN CONTEXTE D'IMMUNODEPRESSION.

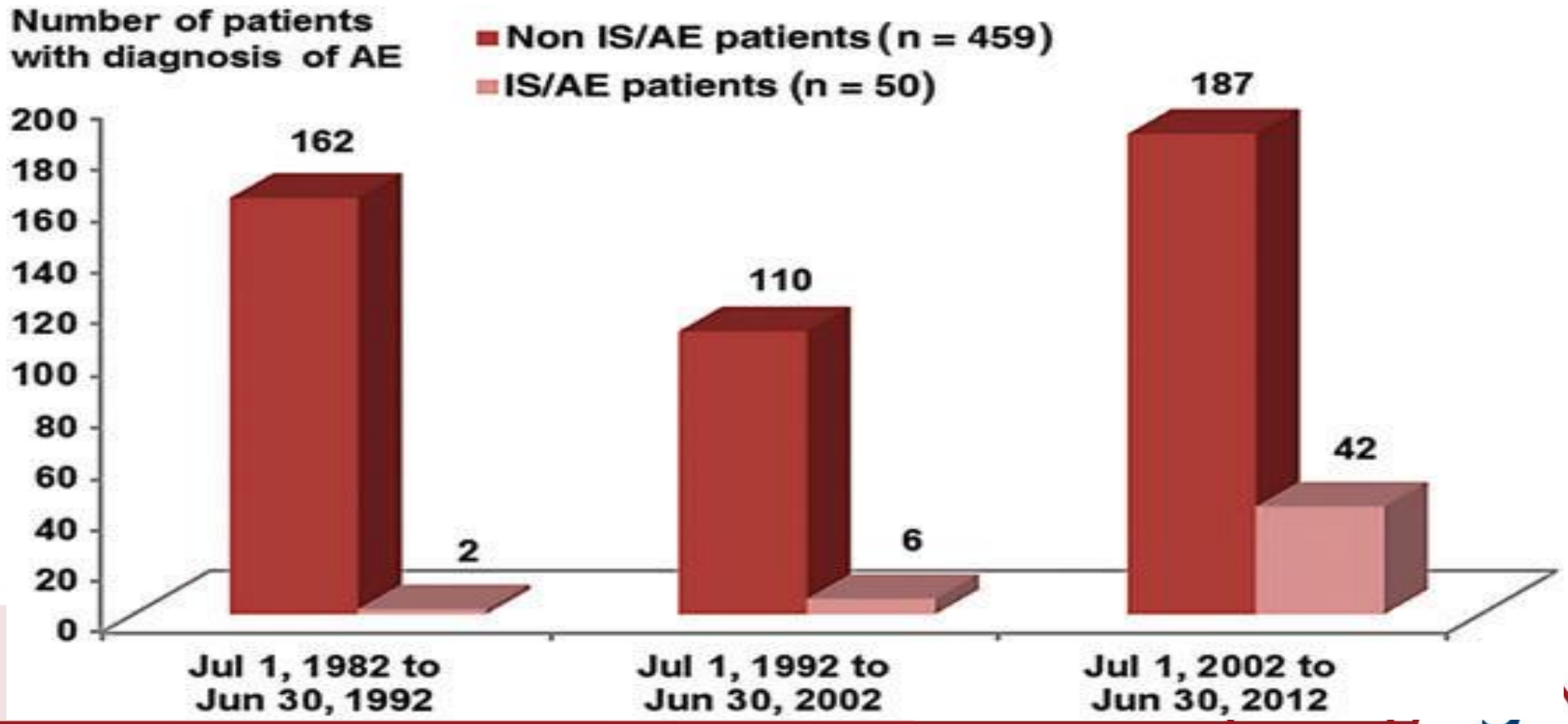

Chauchet A. *et al.* Clin. Inf.Dis.2014; 59 : 1095-104

Transplantation:
Hematopoietic stem cell transplantation: 1 (primary myelofibrosis)
Kidney: 3 (hemolytic-uremic syndrome; congenital disease; IgA nephropathy)
Heart: 1 (congenital disease)

Myeloid malignancies: 4
-Primary myelofibrosis: 2
-Chronic myelomonocytic leukemia: 1
-Fanconi Anemia: 1

Lymphoid malignancies: 5
-Non agressive lymphoma: 1
-Agressive lymphoma: 2
-Myeloma: 1
-Hodgkin lymphoma: 1

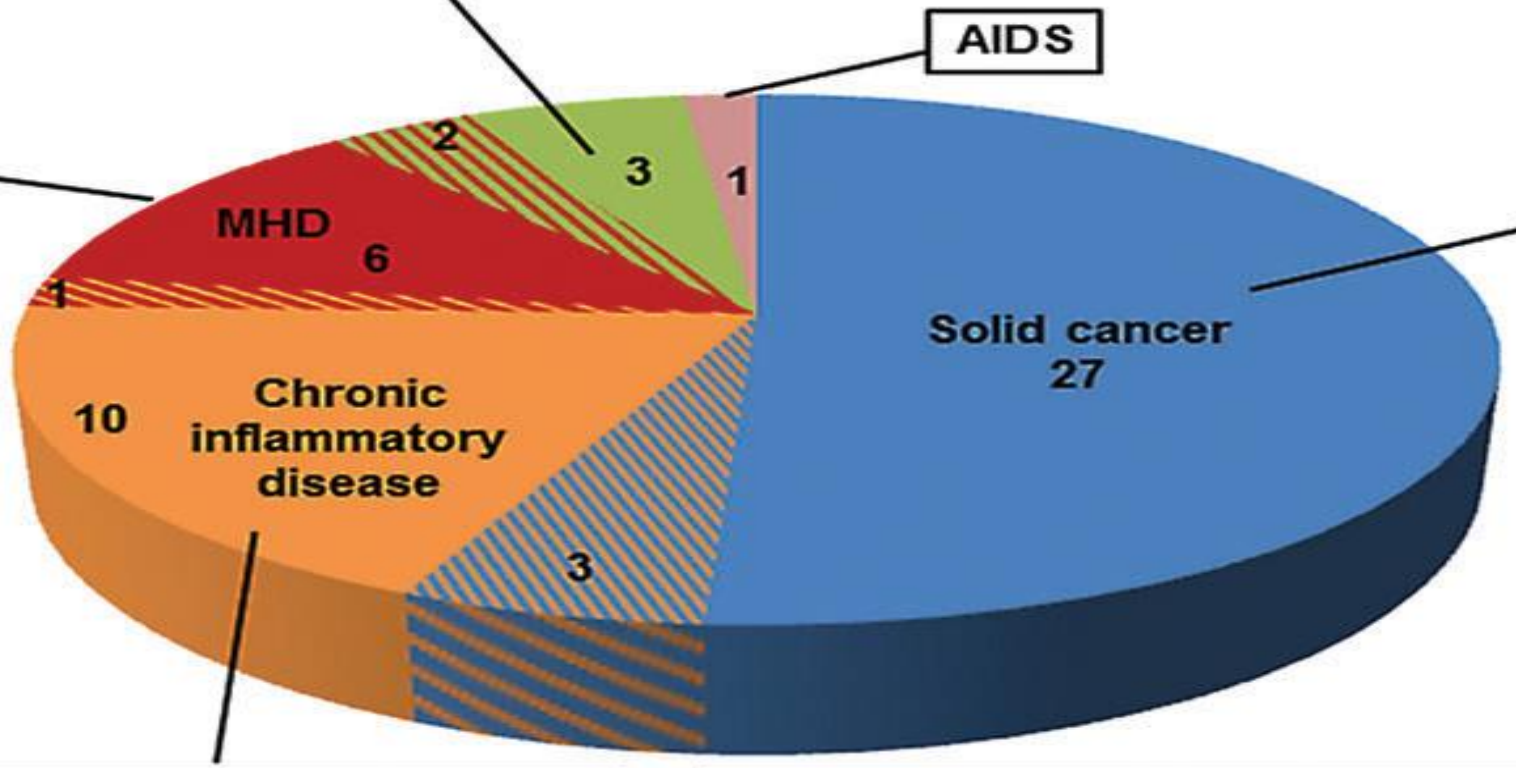

-Upper respiratory tract: 4
(larynx: 2; nasal cavity: 1; thyroid: 1)
-Lower respiratory tract: 3 (lung)
-Abdominal: 12
(colorectal: 7; anal: pancreas: 2; esophagus: 1)
-Urogenital: 7
(kidney: 1; bladder: prostate: 3; ovary: breast: 6)
-Skin: 1 (melanoma

-Rheumatoid arthritis: 7
-Systemic lupus: 1
-Horton disease & systemic vasculitis: 1
-Spondylarthritis: 2
-Sjogren's syndrome: 1
-Pulmonary sarcoidosis: 1
-Still disease: 1

Among patients with associated ISC:
-Fanconi anemia with kidney transplantation: 1
-Rheumatoid arthritis with breast cancer: 2
-Lupus with lymphoma: 1
-MHD with kidney transplantation: 1
-Thyroid cancer with sarcoidosis: 1

Echinococcose alvéolaire opportuniste : les messages.

- Evolution accélérée de la parasitose dans ce contexte .
  (imagerie disponible chez 15 patients 1 à 5 ans avant diagnostic d'EA : RAS).
- Diagnostic fortuit dans 75% des cas.
- Difficultés diagnostiques :
  - imagerie atypique (48% des cas) : abcès? Métastase du cancer?
  - source d'errance diagnostique :

→ **diagnostic retardé dans la moitié des cas.**

Echographie **Scanner**

- Images atypiques d'EA : **24 (48%)**
  - Pseudo-métastases (18 patients)
  - Pseudo-abcès (6 patients)

- Images atypiques d'EA : **24 (48%)**
  - Pseudo-métastases (18 patients)
  - Pseudo-abcès (6 patients)

Echographie **Scanner** **IRM**

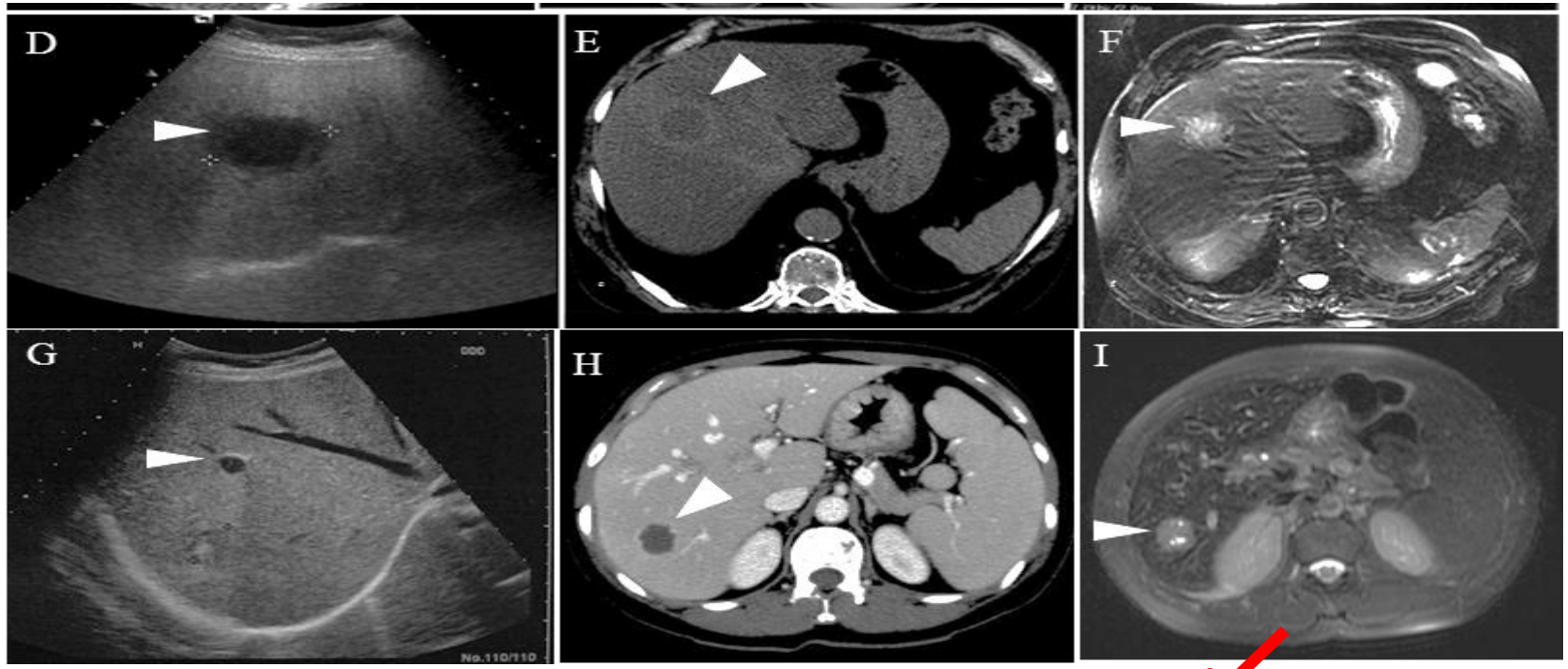

L'IRM permettait de confirmer/rectifier le diagnostic chez 14/24 patients avec présentation radiologique atypique

Echinococcose alvéolaire opportuniste : les messages.

- Evolution accélérée de la parasitose dans ce contexte (imagerie disponible chez 15/50 pts 1 à 5 ans avt diagnostic d'EA : RAS).
- Diagnostic fortuit dans 75% des cas
- Difficultés diagnostiques :

  - imagerie atypique (48%des cas) : abcès? Métastase du cancer?

  - **sérologie d'échinococcose : négative dans 20% des cas**

intérêt de la biopsie écho-guidée (PCR *E.m*) +++

ECHINOCOCCOSE ALVEOLAIRE: ACTUALITE 2015

- Epidémiologie
- Modes de présentation
- **Traitement**

PRISE EN CHARGE THERAPEUTIQUE ACTUELLE DE L'EA :

Une approche multidisciplinaire

Traitement par albendazole

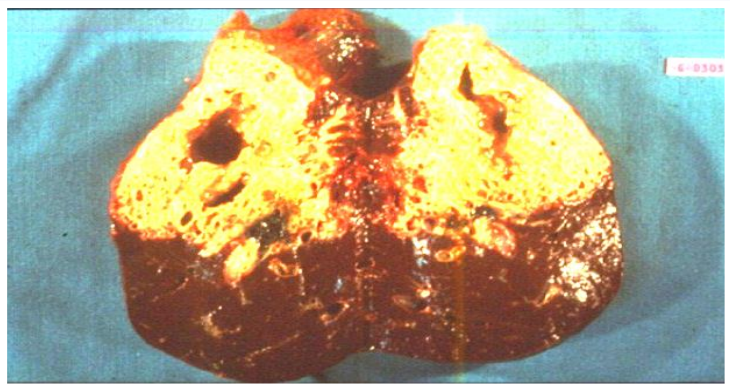



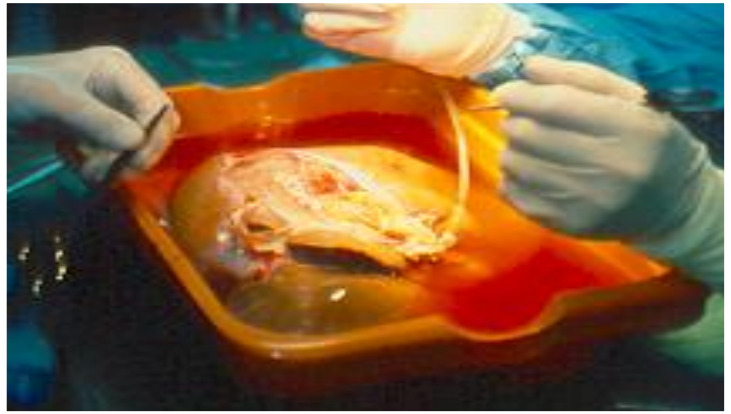

résection hépatique partielle

traitements instrumentaux

transplantation hépatique

Brunetti et al. Acta Tropica 2010;114:1-16.

PRISE EN CHARGE THERAPEUTIQUE ACTUELLE DE L'EA :

Une approche multidisciplinaire

Traitement par albendazole

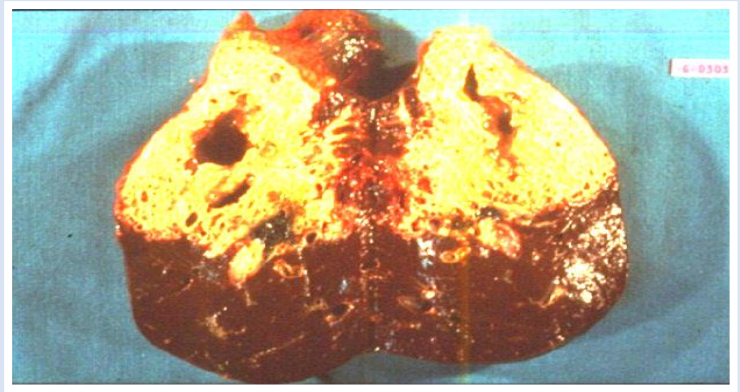

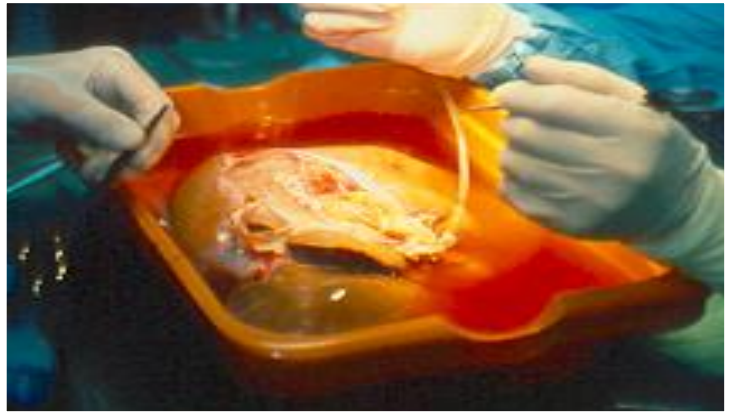

résection hépatique partielle	traitements instrumentaux	transplantation hépatique
~ 40% des cas		Très exceptionnelle

PRISE EN CHARGE THERAPEUTIQUE ACTUELLE DE L'EA :

Une approche multidisciplinaire

Traitement par albendazole

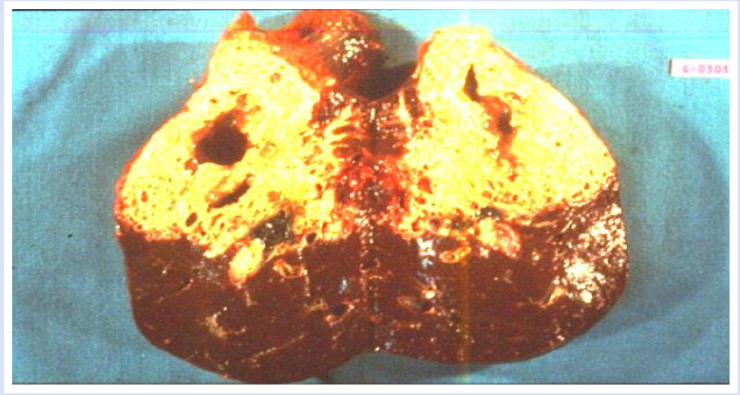

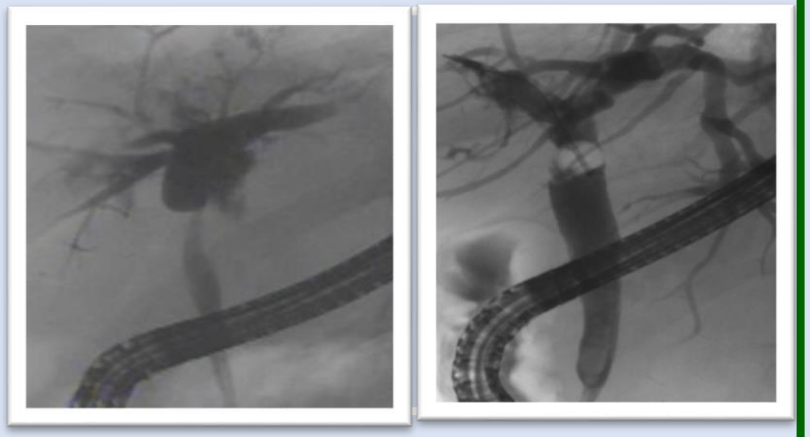

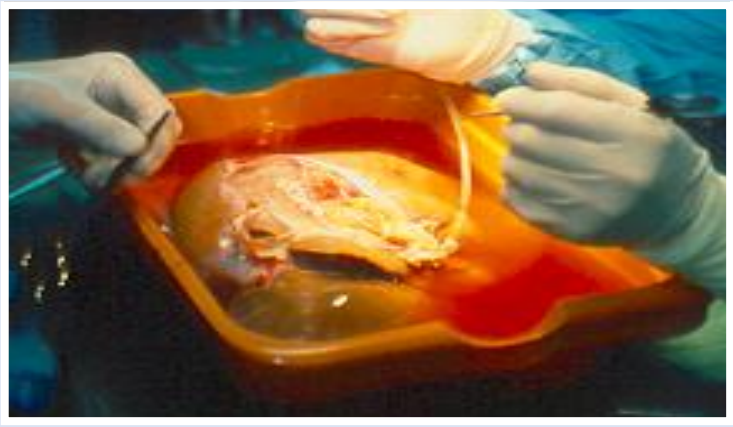

résection hépatique partielle

endoscopie interventionnelle

transplantation hépatique

Patients sous ABZ au long cours

- **Traitement actuel plus personnalisé [1] :**

  - dosage plasmatique ABZ
  - suivi de la viabilité parasitaire :
    . ELISA Em2+
    . PET-TDM[2] (acquisitions tardives +++)

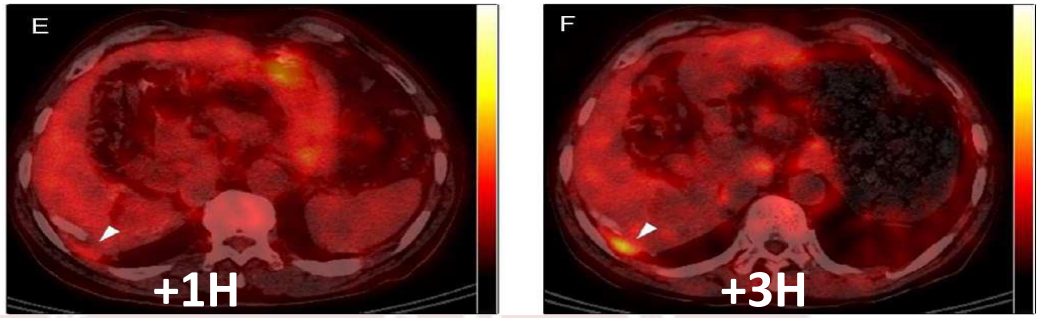

1:Crouzet J. et al. J.Microbiol. Infect.2010; 16:788-91; 2: Caoduro C. et al. J. Nucl. Med 2013;54:358-63.

Patients sous ABZ au long cours

- **Traitement actuel plus personnalisé:**

  - dosage plasmatique ABZ

  - suivi de la viabilité parasitaire:

    . ELISA Em2+

    . PET-TDM (acquisitions tardives+++

possibilités d'arrêt ABZ ?

PHRC régional ECHINOVISTA en cours

Crouzet et al. Clin Microbiol Infect 2010; 16: 788-791.

CONCLUSIONS (1)

- **L'EA n'est plus une maladie confidentielle touchant le monde rural de l'est de la France.**

- **Même si cette affection hépatique potentiellement sévère reste rare, son incidence est en augmentation.**

CONCLUSIONS (2)

- Le pronostic de cette parasitose redoutable s'est considérablement amélioré.
- Le traitement repose sur la chirurgie d'exérèse, encadrée par l'albendazole.
- En situation palliative, l'albendazole au long cours, les traitements instrumentaux sont très utiles.
- Une TH est exceptionnellement indiquée.

CONCLUSIONS (3)

- Les HG français doivent être sensibilisés à l'EA en raison:
  - de son extension hors des zones d'endémie classique
  - de sa découverte plus régulièrement faite à un stade asymptomatique (généralisation de l'échographie) offrant des chances de guérison plus élevées que par le passé.
  - de son émergence en situation d'immunodépression.

- Les aspects échographiques atypiques doivent être connus.

MERCI POUR VOTRE ATTENTION!

Gustave Courbet, *Renard dans la neige, 1860.*
Dallas museum of Art.

CENTRE COLLABORATEUR OMS POUR LA PREVENTION ET LE TRAITEMENT DES ECHINOCOCCOSES HUMAINES/CNR ECHINOCOCCOSE ALVEOLAIRE Besançon – FRANCE .

Parasitologie
L.Millon
F.Grenouillet

Hepatologie
S.Bresson-Hadni
C.Richou

Médecine nucléaire
O. Blagosklonov

Biologie Environnementale
P.Giraudoux
F.Raoul

Radiologie
E.Delabrousse
N.Sailley

Immunology
D.A Vuitton

Chirurgie viscérale
GA. Mantion
B. Heyd

Registre Français
J.Knapp, F.Demonmerot

Anatomopathologie
S.Degano
S.Felix

Pharmacologie
MP. Brientini
D.Montange

- http://cnr-echino-alveolaire-ccoms.univ-fcomte.fr
- cnr-echino@chu-besancon.fr
- dr.bresson.hadni@wanadoo.fr