Lecture pratique d'une vidéo-capsule colique

O.N.E.C.C.
Observatoire National de l'Endoscopie Colique par Capsule

SFED
SOCIÉTÉ FRANÇAISE D'ENDOSCOPIE DIGESTIVE

GIVEN IMAGING
Expanding the scope of GI

Avec le Partenariat du
CREGG

Logiciel RAPID 7

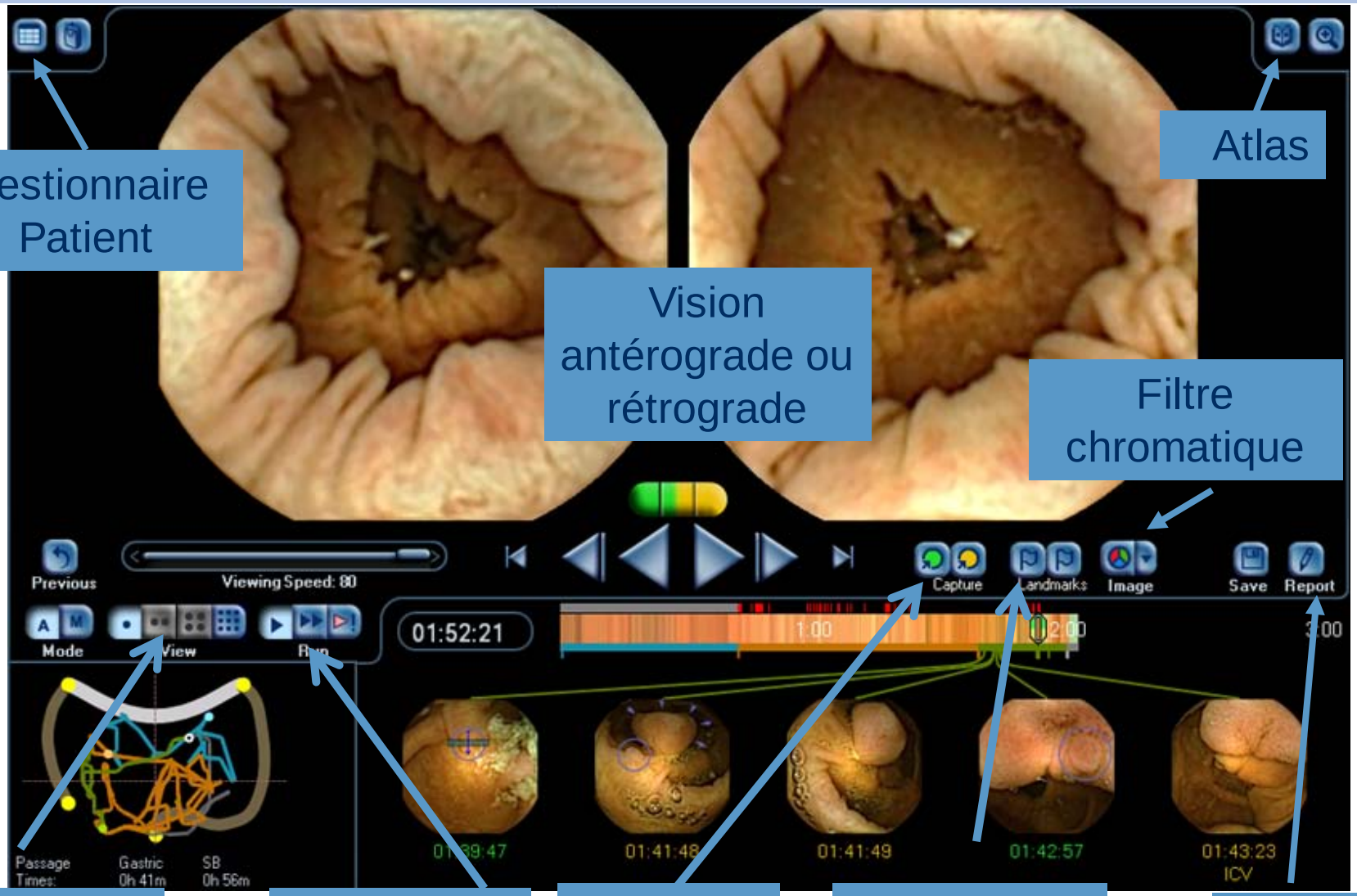

Gestionnaire Patient

Atlas

Vision antérograde ou rétrograde

Filtre chromatique

Affichage

QuickView

Capture D'images

Repère Anatomique

Rapport

Procédure lecture VCC

1ère phase = Lecture en double tête

lecture en **QuickView**

- images pertinentes
- repères anatomiques

lecture normale rapide

2nde phase = Lecture tête par tête

Vitesse de défilement au choix du praticien

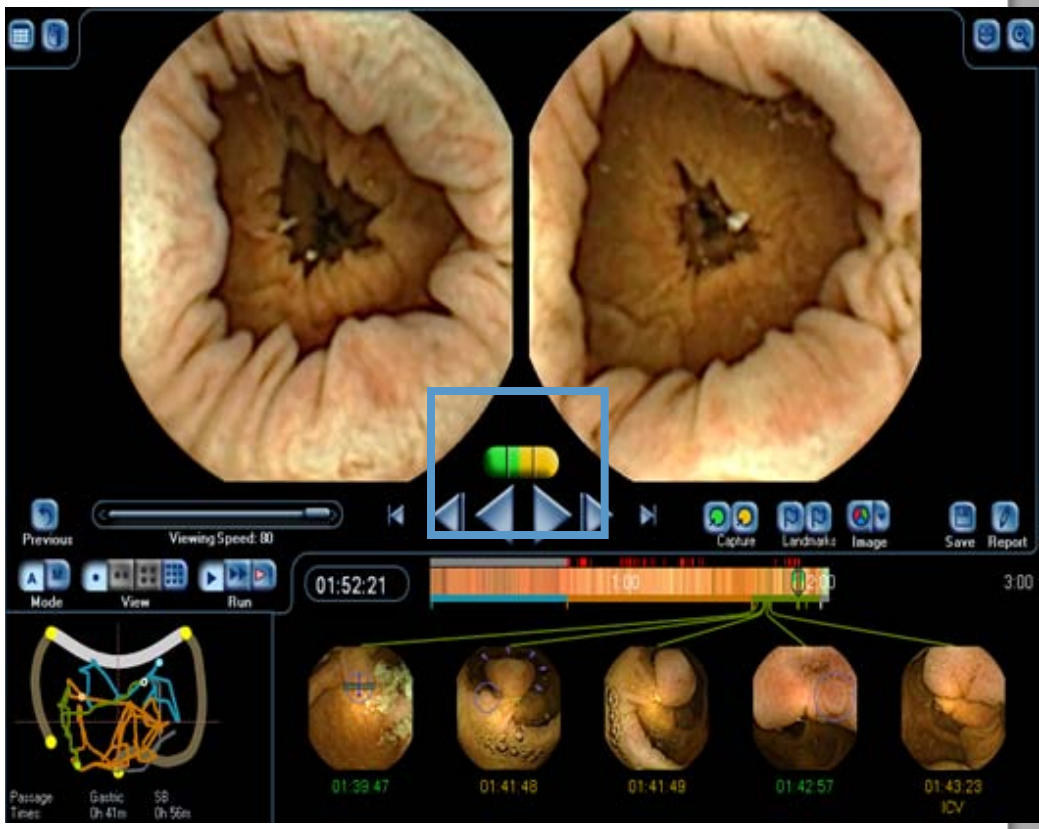

O.N.E.C.C.
Observatoire National de l'Endoscopie Colique par Capsule
SFED
GIVEN IMAGING
Avec le Partenariat du
CREGG

Repères anatomiques

Hepatic flexure

Splenic flexure

Rectum

Caecum
Ileo-caecal valve

Anal verge

O.N.E.C.C. Observatoire National de l'Endoscopie Colique par Capsule
SFED
GIVEN IMAGING
Avec le Partenariat du CREGG

Compte rendu

Type d'examen **Date de l'examen** **Nom du lecteur :**

INDICATION de l'examen
Patient à jeun.
Préparation colique :

RESULTATS :
Examen complet
Caecum : XXX h et XXX min après ingestion. - Préparation :
Pas de lésion détectée
Colon transverse : XXX h et XXX min après ingestion. - Préparation :
Pas de lésion détectée
Colon gauche : XXX h et XXX min après ingestion. - Préparation :
Pas de lésion détectée
Rectum : XXX h et XXX min après ingestion. - Préparation :
Pas de lésion détectée
Expulsion anale : XXX h et XXX min après ingestion.

Temps de lecture : XXX min

CONCLUSION :
Exploration colique par vidéo-capsule complète et normale
Préparation colique globale :

O.N.E.C.C. Observatoire National de l'Endoscopie Colique par Capsule
SFED
GIVEN IMAGING
Avec le Partenariat du CREGG

Préparation

Poor	Fair	Good	Excellent

Poor	Large amount of fecal residue	Inadéquate
Fair	Enough feces or dark fluid present to preclude a completely reliable examination	
Good	Small amount of feces or dark fluid, but not enough to interfere with examination	Adéquate
Excellent	No more then small bits of adherent feces	

O.N.E.C.C. Observatoire National de l'Endoscopie Colique par Capsule
SFED
GIVEN IMAGING
Avec le Partenariat du CREGG

Propreté colique et sensibilité de la VCC

	Eliakim Endoscopy 2006	Van Gossum NEJM 2009	Gay Am J Gastro 2010	Sacher-Huv. APT 2010	Letard JFHOD 2009
Protocol D-1 D-1 D 0	Clear liquids 3L PEG 1L PEG – 2 Boosts NaP – Bisacodyl suppo			No diet 3L PEG Idem Devière	Clear liquids Moviprep 2L NaP 1 dose
Quality of bowel cleansing					
Excellent	40 %	78 %	50 %	55 %	41 %
Good	44 %		32 %		50 %
Fair	11 %	22 %	11 %	45 %	9 %
Poor	4 %		5 %		-
Capsule sensitivity (polyps ≥ 6 mm)	56 %	64 %	76 %	35 %	45 %

O.N.E.C.C. Observatoire National de l'Endoscopie Colique par Capsule
SFED
GIVEN IMAGING
Avec le partenariat du CREGG

Lésion

- Type (polype, ulcération…)
- Localisation
- Taille



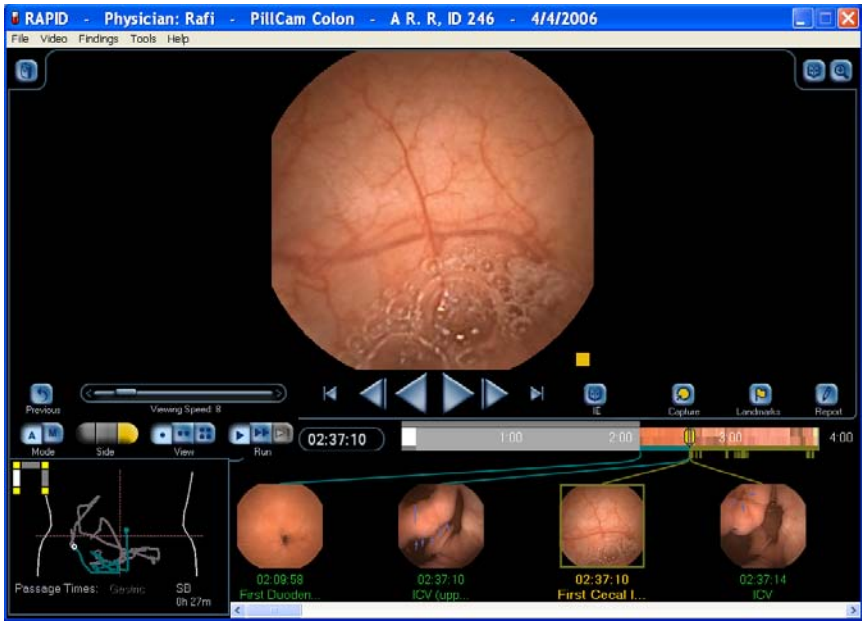

O.N.E.C.C.
Observatoire National de l'Endoscopie Colique par Capsule
SFED
GIVEN IMAGING
Avec le Partenariat du
CREGG

Taille des polypes

- Logiciel d'estimation de la taille des polypes dans le colon
  - Basé sur un algorithme mathématique qui calcule la distance et donc la taille du polype en fonction de l'intensité de la lumière
  - AUCUNE validité pour des lésions dans le grêle ou autre que des polypes dans le colon

- Prendre la distance la plus longue pour estimer la taille des polypes

Exemple mesure taille d'un polype

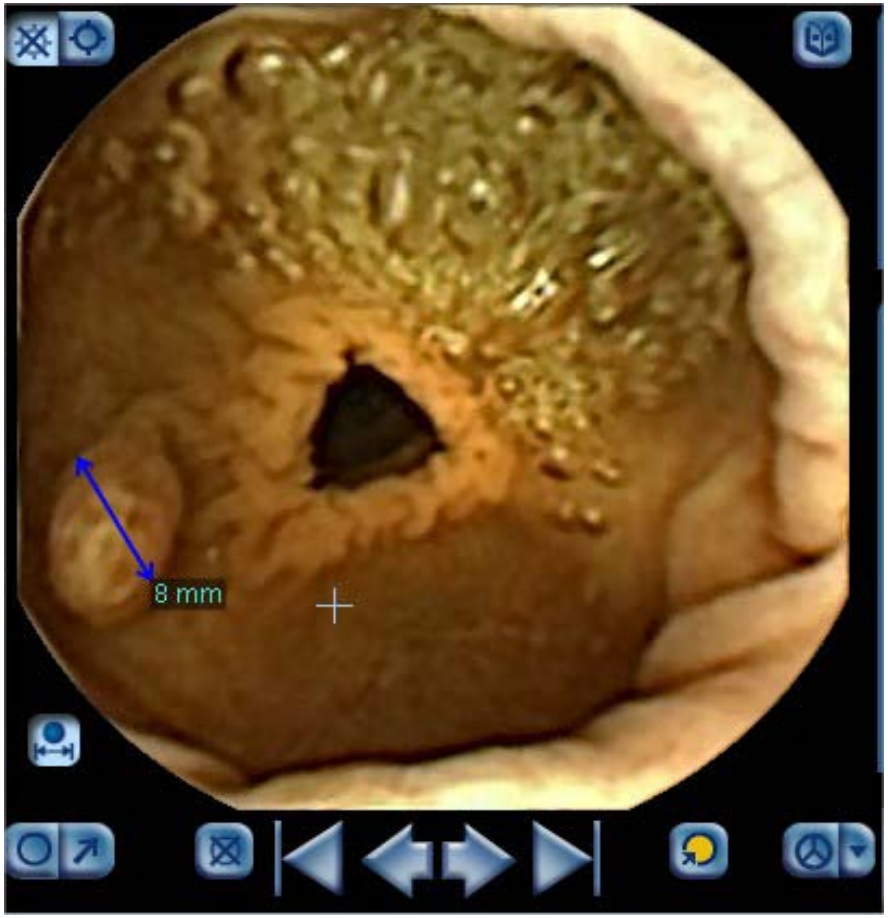

Non, car l'estimation n'est pas faite sur la plus grande longueur

O.N.E.C.C. Observatoire National de l'Endoscopie Colique par Capsule
SFED
GIVEN IMAGING
Avec le Partenariat du CREGG

Lecture de la VCC : Faux positifs

Valvule

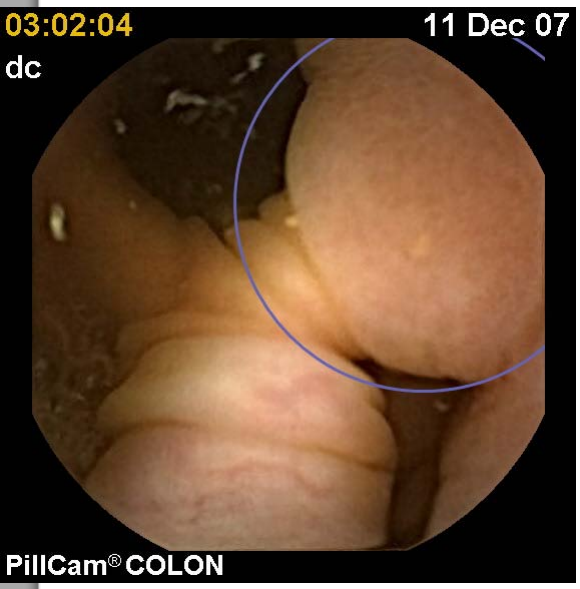

Bulles

??

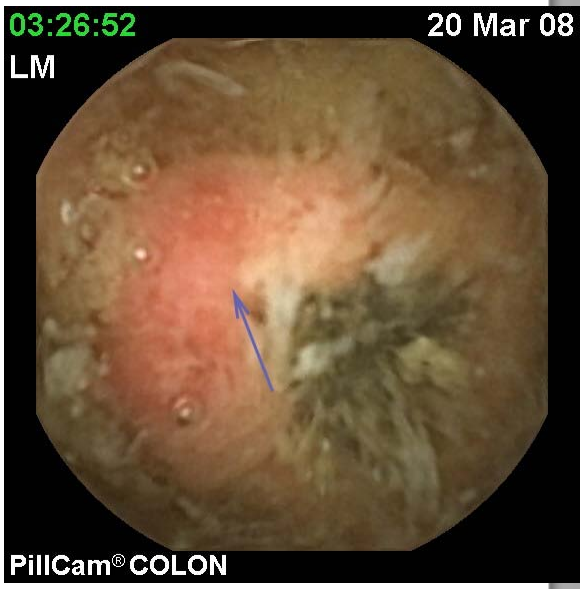

O.N.E.C.C.
Observatoire National de l'Endoscopie Colique par Capsule
SFED
GIVEN IMAGING
Avec le Partenariat du
CREGG

QUIZZ

-Diverticules

-Hémorroïdes

-Mélanose colique

-Normal

-Polype

-Tumeur maligne

-Ulcérations

O.N.E.C.C. Observatoire National de l'Endoscopie Colique par Capsule
SFED
GIVEN IMAGING
Avec le Partenariat du CREGG

-Diverticules

-Hémorroïdes

-Mélanose colique

-Normal

-Polype

-Tumeur maligne

-Ulcérations

O.N.E.C.C. Observatoire National de l'Endoscopie Colique par Capsule
SFED
GIVEN IMAGING
Avec le Partenariat du CREGG

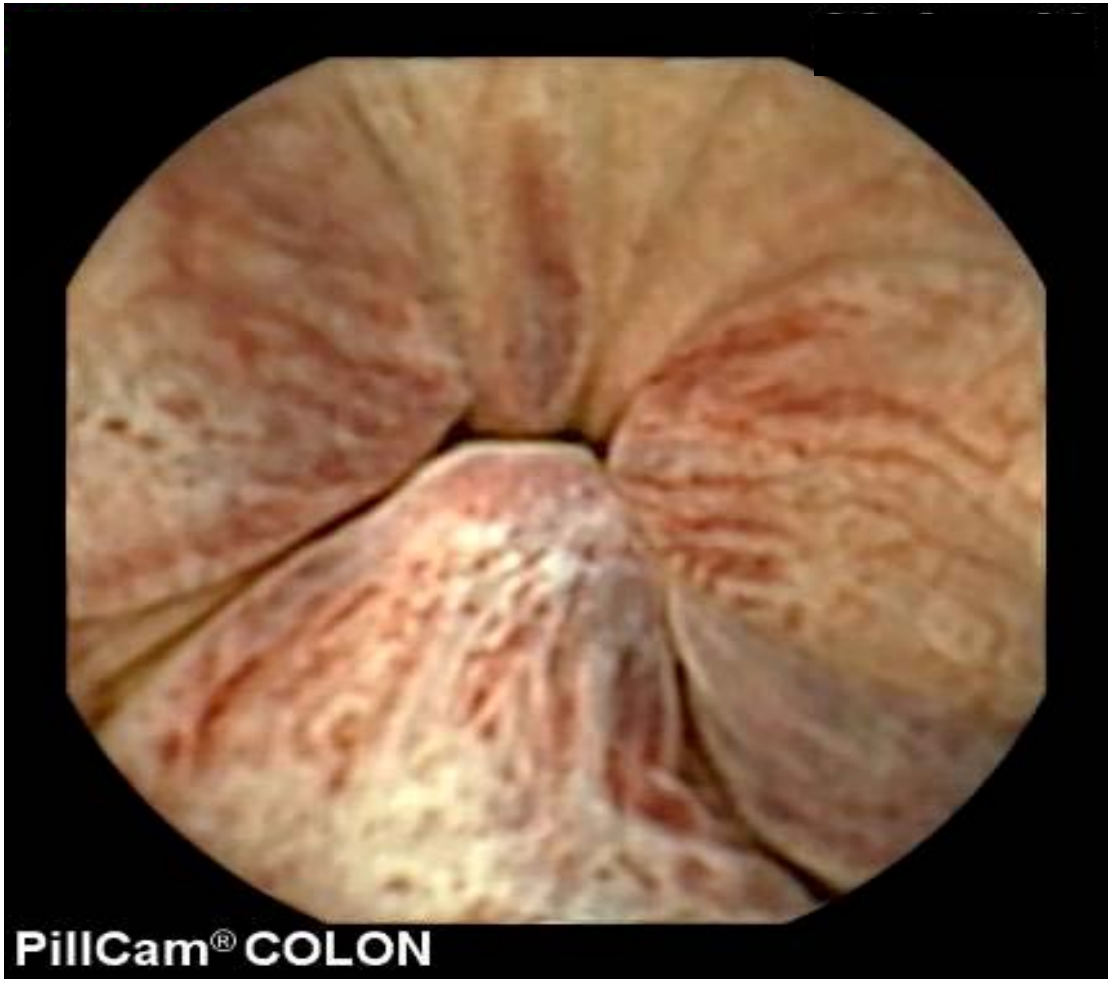

-Diverticules

-Hémorroïdes

-Mélanose colique

-Normal

-Polype

-Tumeur maligne

-Ulcérations

O.N.E.C.C.
Observatoire National de l'Endoscopie Colique par Capsule
SFED
GIVEN IMAGING
Avec le Partenariat du
CREGG

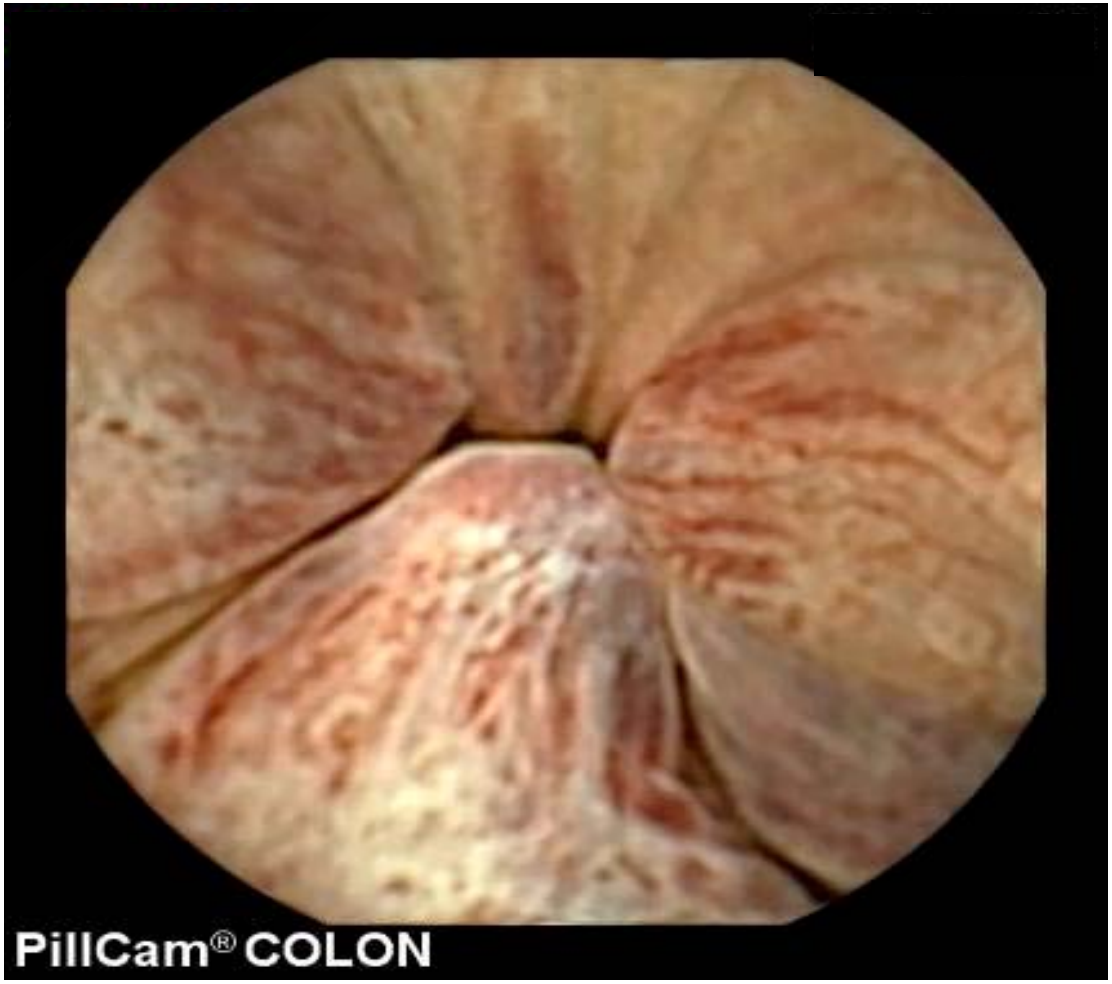

-Diverticules

-Hémorroïdes

-Mélanose colique

-Normal

-Polype

-Tumeur maligne

-Ulcérations

O.N.E.C.C.
Observatoire National de l'Endoscopie Colique par Capsule
SFED
GIVEN IMAGING
Avec le Partenariat du
CREGG

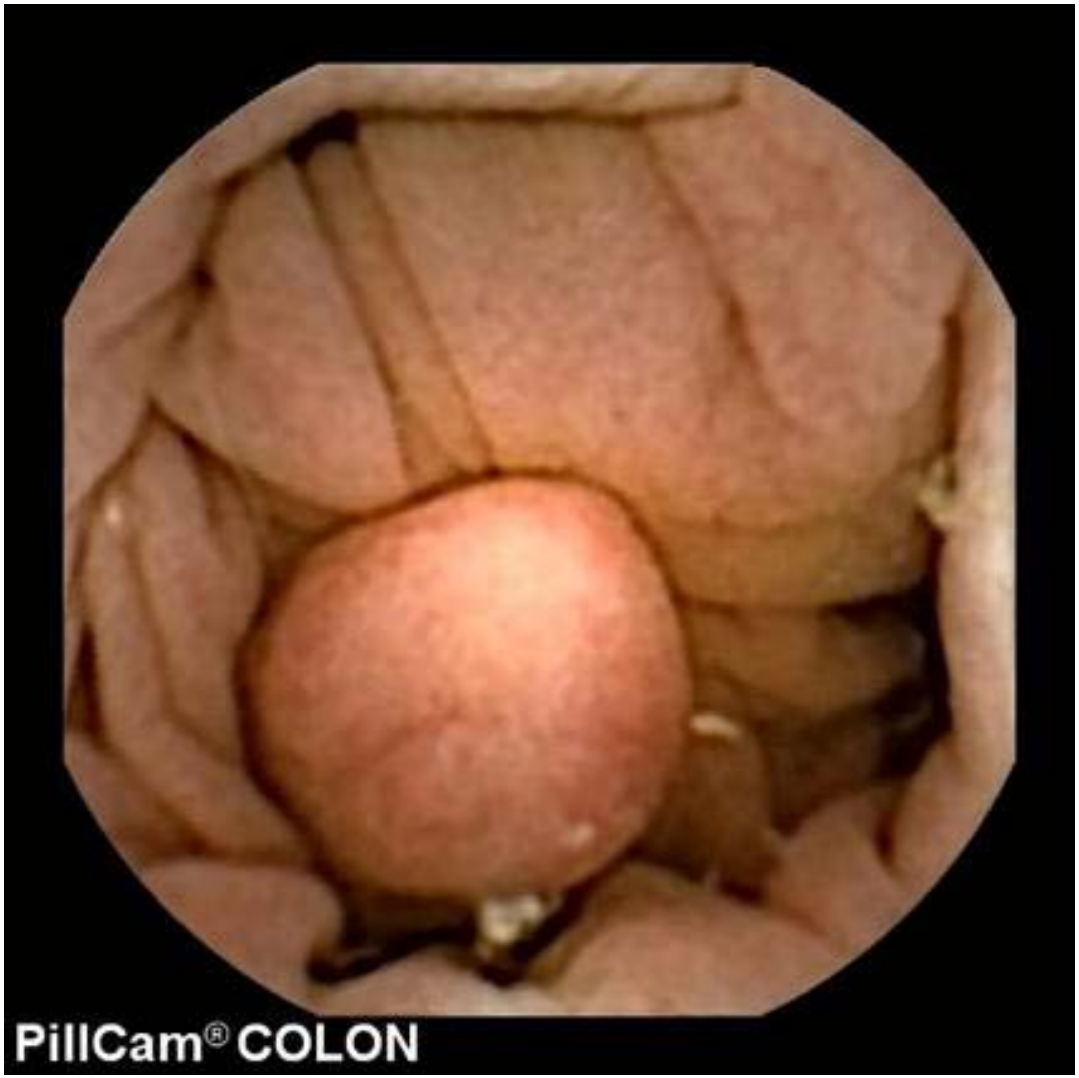

-Diverticules

-Hémorroïdes

-Mélanose colique

-Normal

-Polype

-Tumeur maligne

-Ulcérations

O.N.E.C.C.
Observatoire National de l'Endoscopie Colique par Capsule
SFED
GIVEN IMAGING
Avec le Partenariat du
CREGG

-Diverticules

-Hémorroïdes

-Mélanose colique

-Normal (Valvule)

-Polype

-Tumeur maligne

-Ulcérations

O.N.E.C.C.
Observatoire National de l'Endoscopie Colique par Capsule
SFED
GIVEN IMAGING
Avec le Partenariat du
CREGG

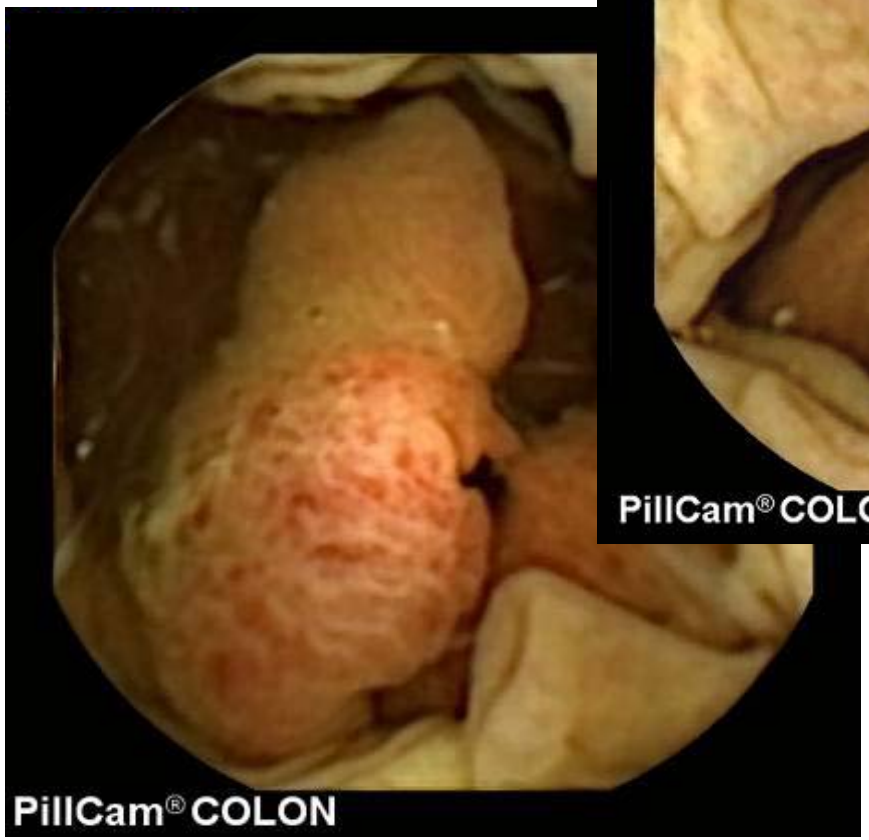

-Diverticules

-Hémorroïdes

-Mélanose colique

-Normal

-Polype

-Tumeur maligne

-Ulcérations

O.N.E.C.C. Observatoire National de l'Endoscopie Colique par Capsule
SFED
GIVEN IMAGING
Avec le Partenariat du CREGG

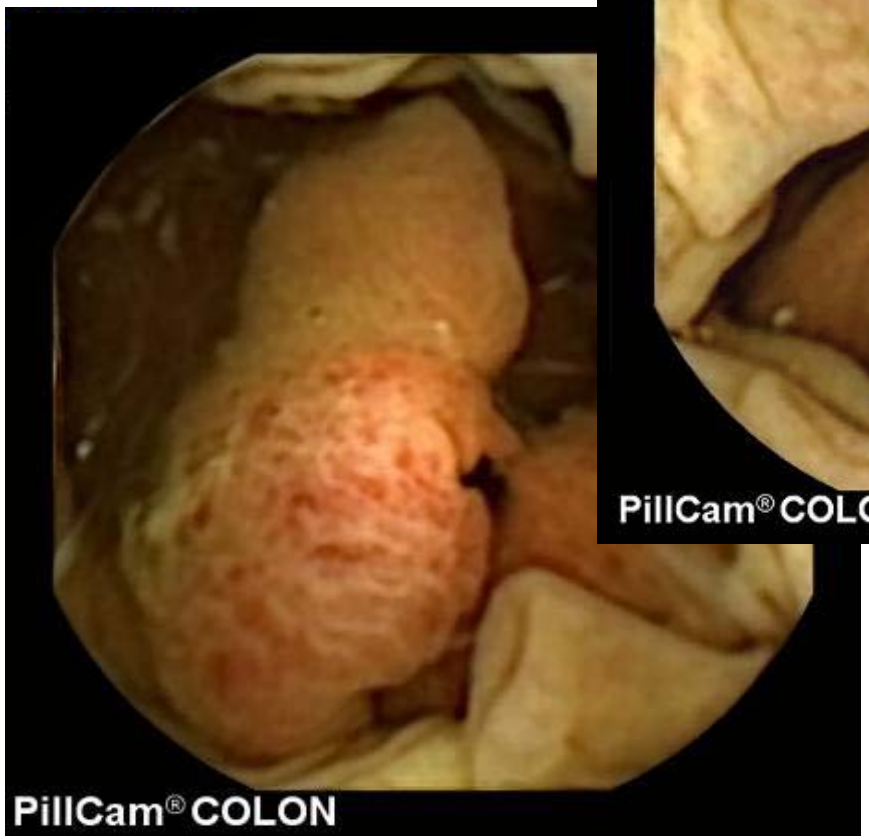

-Diverticules

-Hémorroïdes

-Mélanose colique

-Normal

-Polype

-Tumeur maligne

-Ulcérations

O.N.E.C.C. Observatoire National de l'Endoscopie Colique par Capsule
SFED
GIVEN IMAGING
Avec le Partenariat du CREGG

-Diverticules

-Hémorroïdes

-Mélanose colique

-Normal

-Polype

-Tumeur cancéreuse

-Ulcérations

O.N.E.C.C.
Observatoire National de l'Endoscopie Colique par Capsule
SFED
GIVEN IMAGING
Avec le Partenariat du
CREGG

-Diverticules

-Hémorroïdes

-Mélanose colique

-Normal

-Polype

-Tumeur cancéreuse

-Ulcérations

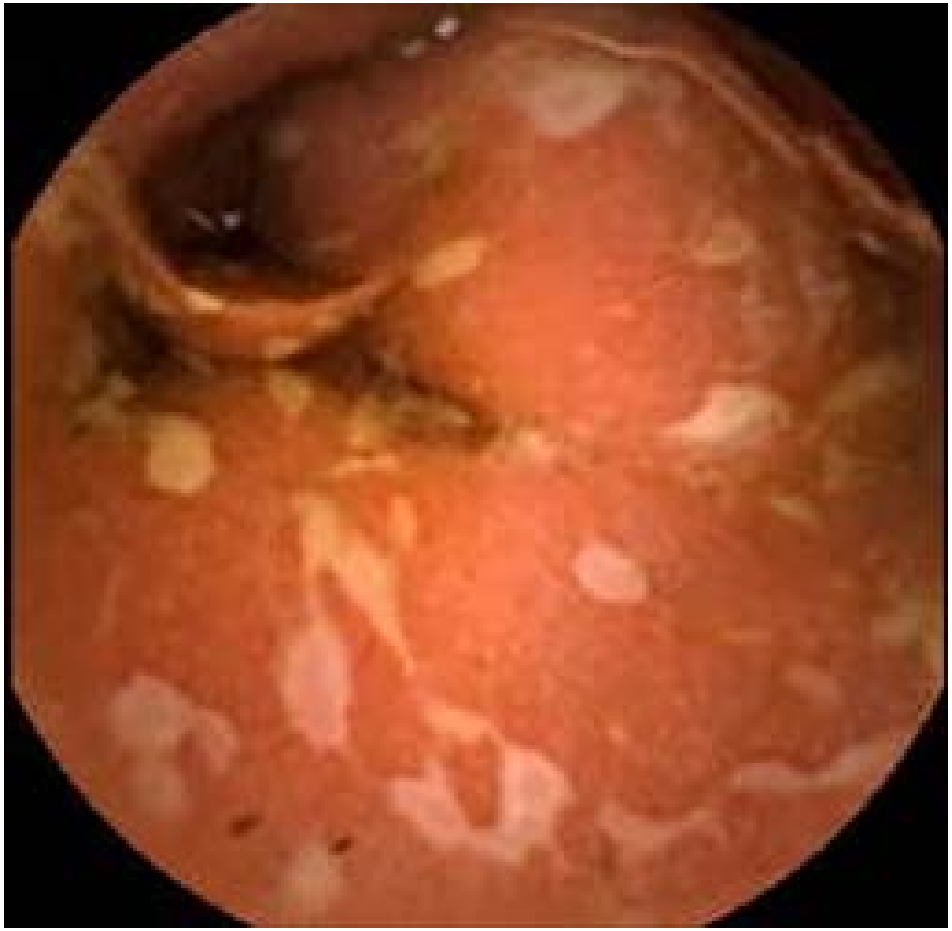

-Diverticules

-Hémorroïdes

-Mélanose colique

-Normal

-Polype

-Tumeur cancéreuse

-Ulcérations

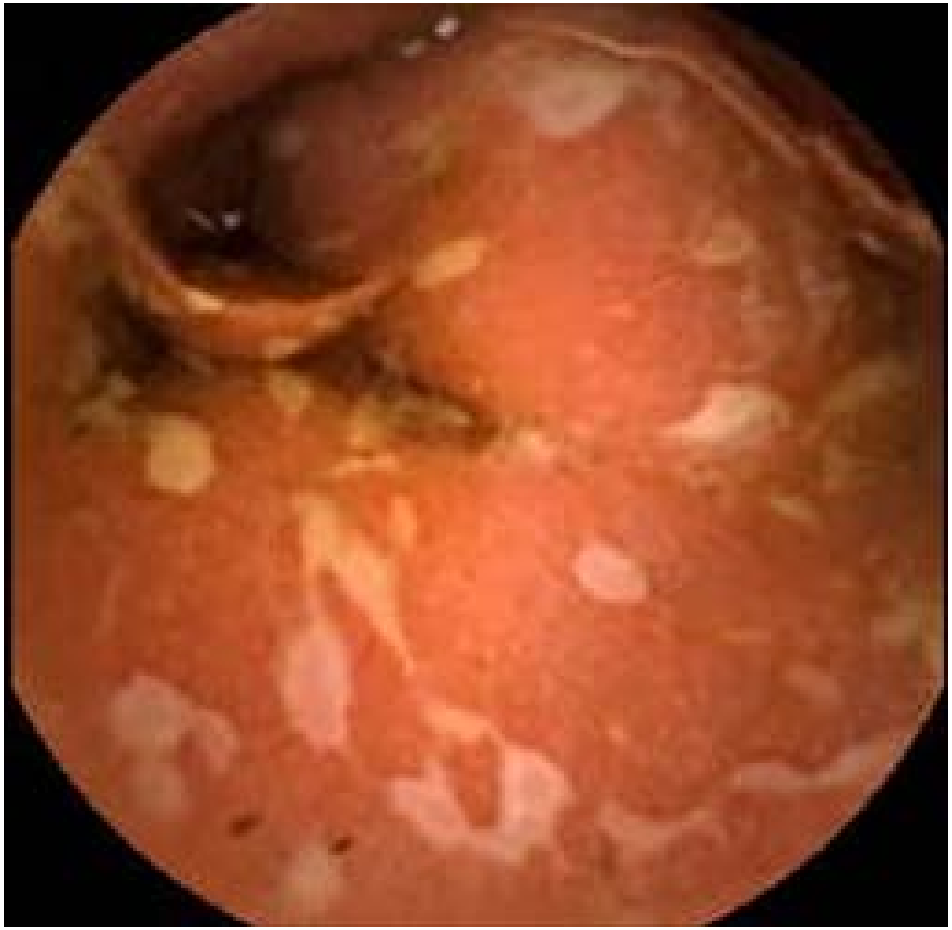

-Diverticules

-Hémorroïdes

-Mélanose colique

-Normal

-Polype

-Tumeur cancéreuse

-Ulcérations

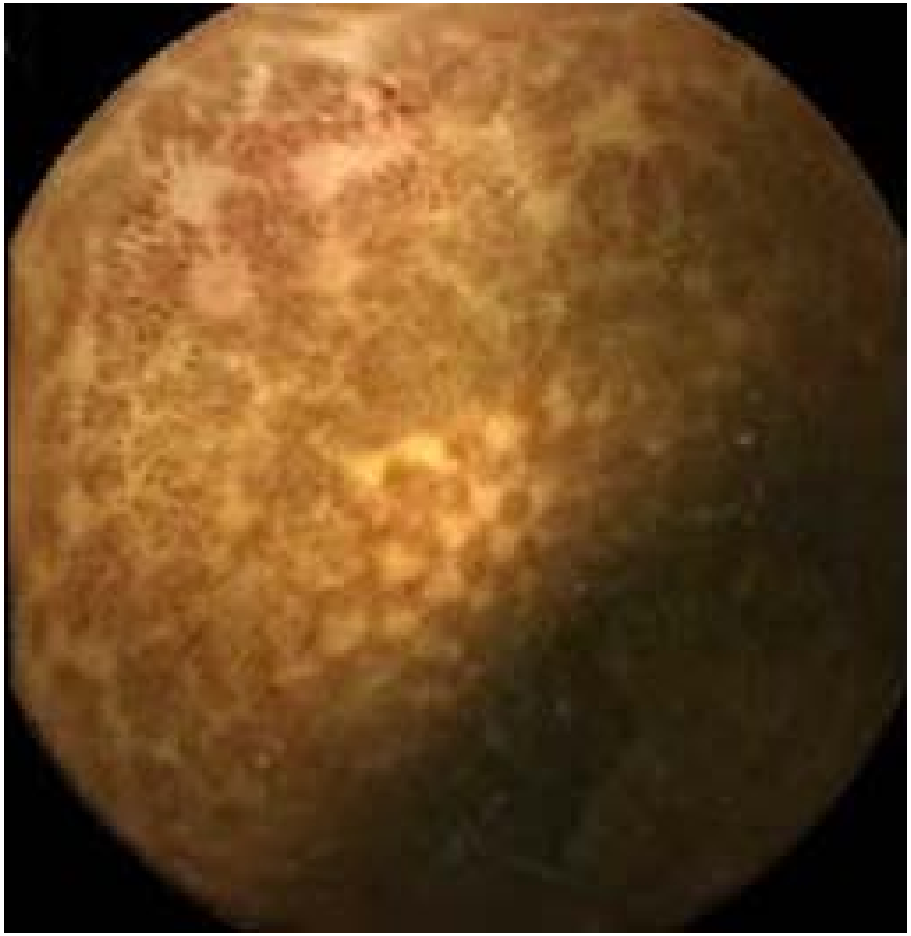

-Diverticules

-Hémorroïdes

-Mélanose colique

-Normal

-Polype

-Tumeur cancéreuse

-Ulcération

O.N.E.C.C. Observatoire National de l'Endoscopie Colique par Capsule
SFED
GIVEN IMAGING
Avec le Partenariat du CREGG

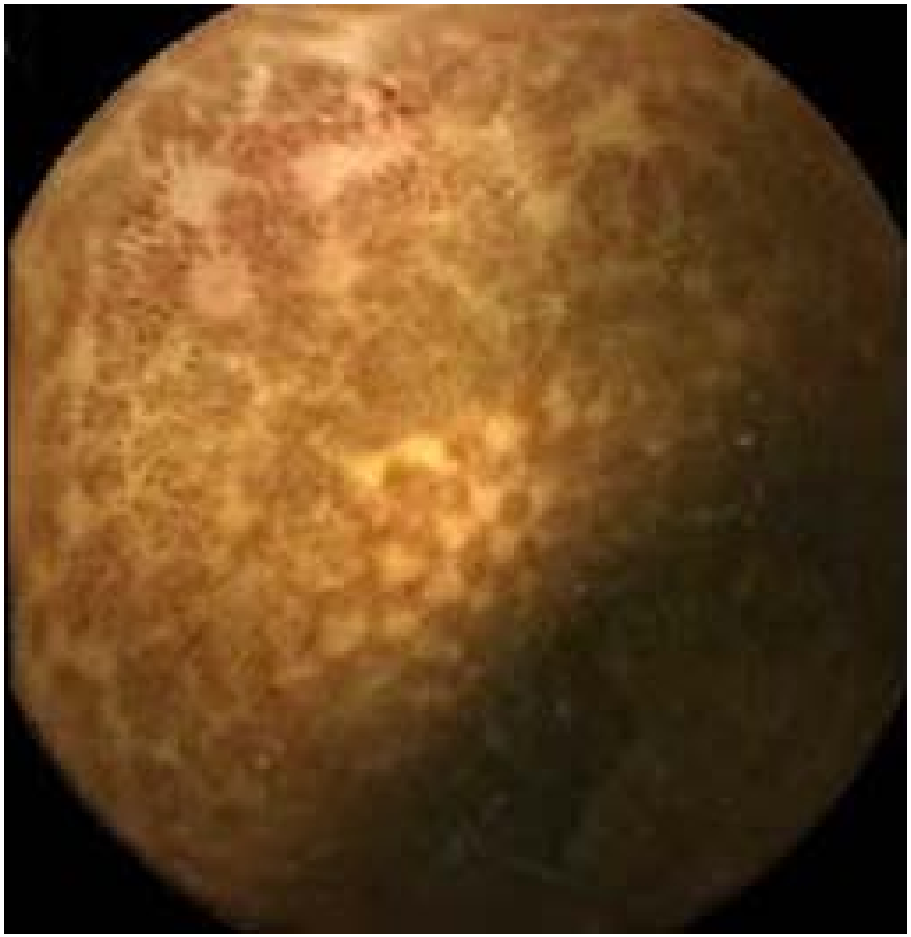

-Diverticules

-Hémorroïdes

-Mélanose colique

-Normal

-Polype

-Tumeur cancéreuse

-Ulcération

O.N.E.C.C.
Observatoire National de l'Endoscopie Colique par Capsule
SFED
GIVEN IMAGING
Avec le Partenariat du
CREGG

L'endoscopie colique par capsule

- Performances diagnostiques dépendantes de la préparation (faux négatifs et faux positifs).
- Faux positifs : Valvule de Bauhin, marge anale (suivi de la localisation de la VCC +++).

O.N.E.C.C. Observatoire National de l'Endoscopie Colique par Capsule
SFED
GIVEN IMAGING
Avec le Partenariat du CREGG