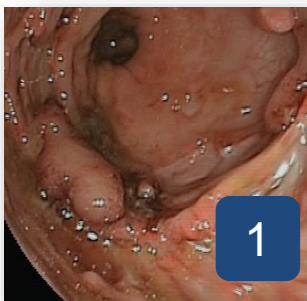
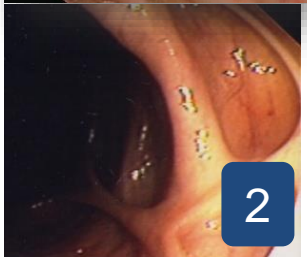


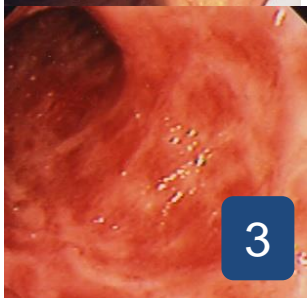
CDEIS : Crohn disease endoscopic index score



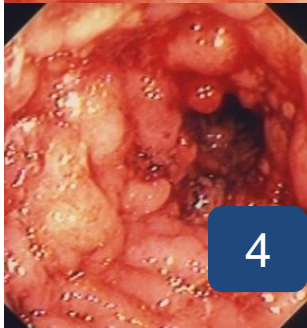
1



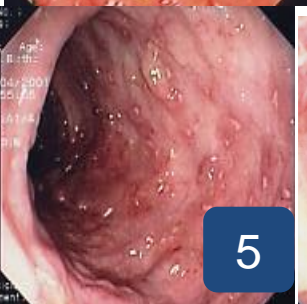
2



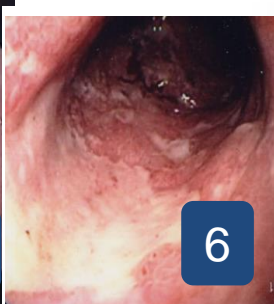3



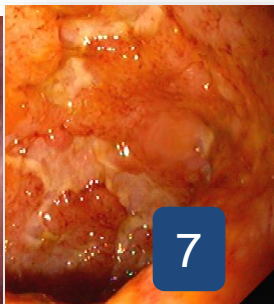
4



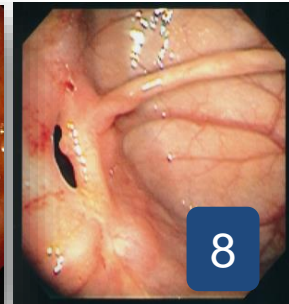
5



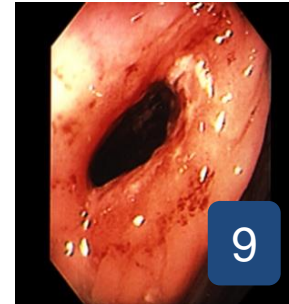6



7



8



9

Les lésions élémentaires dans la maladie de crohn⁽⁵⁾

Lésion	Définitions ou spécifications
1. Pseudopolype 2. Ulcération cicatrisée 3. Erythème francs (plaques, bandes ou diffus) 4. Muqueuse franchement oedématiée	- Zone blanchâtre avec aspect en « verre dépoli » Un érythème léger ou modéré doit être négligé Un œdème léger ou modéré de la muqueuse doit être négligé
5. Ulcération aphtoïde 6. Ulcération superficielle ou peu profonde 7. Ulcération profonde	Définie comme une petite (2-3 mm) lésion surélevée ou plane, blanche au centre Définie comme toute ulcération ni aphtoïde ni profonde Seules les ulcérations franchement profondes doivent être notées sous ce titre
8. Sténose non ulcérée 9. Sténose ulcérée	Doit être impossible ou difficile à traverser avec un endoscope pour adulte Doit être impossible ou difficile à traverser avec un endoscope pour adulte

(5) Modigliani R, et al. Dig Dis Sci 1987;32:1370-9

CDEIS :

Crohn disease endoscopic index score :

Table de calcul du score CDEIS ⁽⁵⁾				
	Ulcérations profondes 12 points	Ulcérations superficielles 6 points	Surface des lésions (0-10 cm*)	Surface des ulcérations (0-10 cm*)
Iléon	0 ou 12	0 ou 6	0-10	0-10
Côlon droit	0 ou 12	0 ou 6	0-10	0-10
Transverse	0 ou 12	0 ou 6	0-10	0-10
Côlon gauche	0 ou 12	0 ou 6	0-10	0-10
Rectum	0 ou 12	0 ou 6	0-10	0-10

*0-10 cm sur une échelle visuelle analogique

TOTAL (somme de toutes les cases) N = segment
TOTAL/nombre de segments explorés N/1 à 5
+ 3 si sténose ulcérée 0 à 3
+ 3 si sténose non ulcérée 0 à 3
CDEIS : **0 à 44**

Les valeurs références :

- réponse endoscopique diminution du score de 50%
- rémission endoscopique score < 3