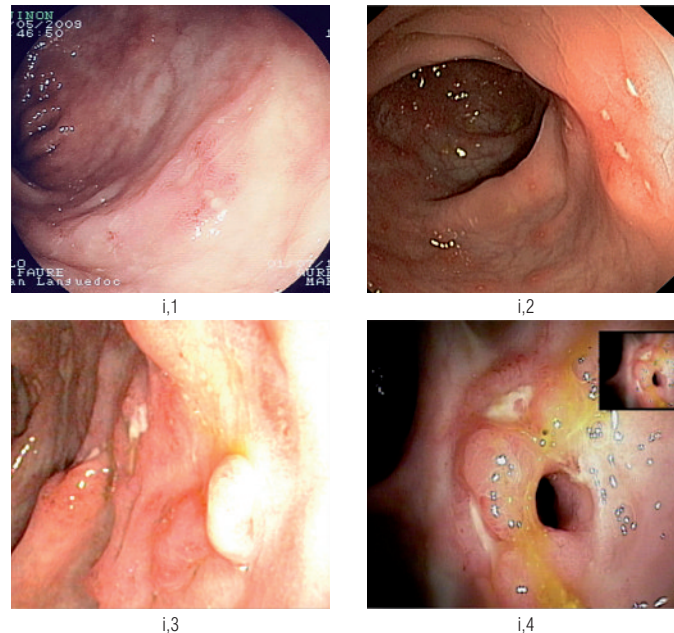
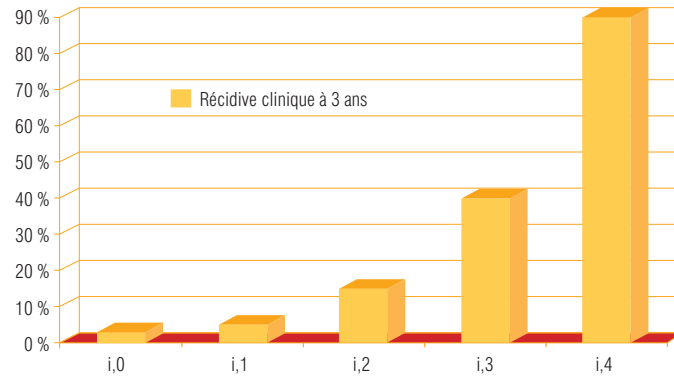


Scores endoscopiques dans la maladie de Crohn

Score endoscopique de Rutgeerts : classification endoscopique des lésions iléales après résection iléo-colique

Stade i,0	Absence de lésions
Stade i,1	Ulcérations iléales aphtoïdes peu nombreuses (= 5)
Stade i,2	Ulcérations aphtoïdes multiples (> 5) avec muqueuse intercalaire normale ou zones isolées de lésions plus larges ou lésions confinées à l'anastomose (sur moins de 1 cm de long)
Stade i,3	Iléite aphtoïde diffuse avec muqueuse intercalaire inflammatoire
Stade i,4	Iléite diffuse avec ulcérations plus larges, nodules et/ou sténose



Rutgeerts P, Geboes K, Vantrappen G, et al. Gastroenterology 1990;99:956-3

Score CDEIS : (Crohn's Disease Endoscopic Index of Severity)

	Rectum	Sigmoïde Côlon gauche	Côlon transverse	Côlon droit	Iléon	Total
Ulcérations superficielles (coter 6 points si +)		+	+	+	+	=
Ulcérations profondes (coter 12 points si +)		+	+	+	+	=
Surface des lésions (%) (à diviser par 10)*		+	+	+	+	=
Surface ulcérée (%) (à diviser par 10)*		+	+	+	+	=
Sous-total A						=
Nombre de segments explorés (totalement ou partiellement)						n
Diviser le sous-total A par n						Sous-total B
Sténose ulcérée (3 points si +)						C
Sténose non ulcérée (3 points si +)						D
CDEIS = A + B + C + D						=

* Pas de corrélation CDEIS / CDAI
Mary JY, Modigliani R. Gut 1989;30:983-9

Le CDEIS varie de 0 (absence de lésion) à 44 (lésions les plus sévères).
La rémission endoscopique peut être définie par un CDEIS ≤ 7.



ISBN : 978-2-35833-043-5
EAN : 9782358330435

Editée avec le soutien de



Mémo pratique MICI

Septembre 2010

Scores endoscopiques des MICI

Commission MICI du CREGG

Patrick Faure, Guillaume Bonnaud, Michel Bougnol, Denis Constantini, Franck Devulder, Philippe Dubois, Philippe Fallourd, Michel Gompel, Hani Hoballah, Franck Igliski, Patrick Lévy, Marie-Pierre Pingannaud, Jean Roger, Gilbert Tucac, Luc Vandromme

et le Bureau du CREGG

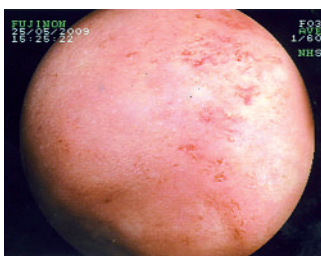Jean-Marc Canard, Jean-Christophe Létard, Marie-Pierre Pingannaud

Scores cliniques et endoscopiques dans la RCH

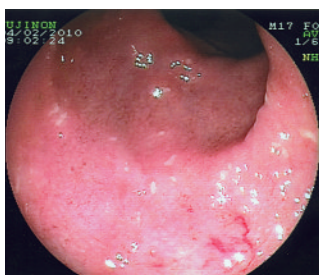
Index d'activité endoscopique de Rachmilewitz

		Nombre de points
Aspect granité de la muqueuse	Non	0
	Oui	2
Réseau vasculaire	Normal	0
	Diminué	1
	Non visible	2
Fragilité de la muqueuse	Non	0
	Saignement au contact	1
	Saignement spontané	4
Érosions ou ulcérations muqueuses	Aucune	0
	Érosions non confluentes	2
	Érosions confluentes	3
	ou ulcérations profondes	4

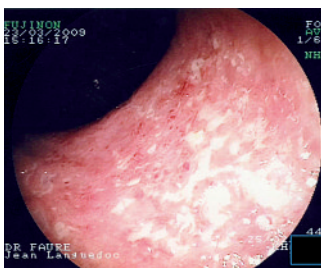Score endoscopique total : maximum = 12



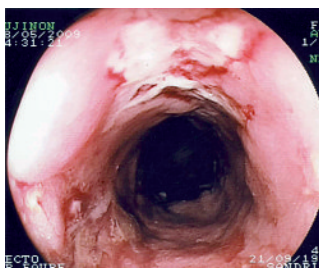
Réseau vasculaire diminué, fragilité de la muqueuse avec saignement spontané et au contact



Érosions non confluentes minimes



Érosions confluentes



Ulcérations profondes

Rachmilewitz D. *BMJ* 1989;298:82-6

Mayo Score ou UC-DAI : Ulcerative Colitis Disease Activity Index

		Score
Fréquence des selles	Normale	0
	1 à 2 > nb habituel	1
	3 à 4 > nb habituel	2
	5 ou plus au nb habituel	3
Sang dans les selles	Absent	0
	< 50 %	1
	> 50 % Évacuation sang pur	2
Rectosigmoidoscopie	Score endoscopique (cf. infra)	0-3
Appréciation globale	Quiescente	0
	Activité légère	1
	Activité modérée	2
	Maladie sévère	3

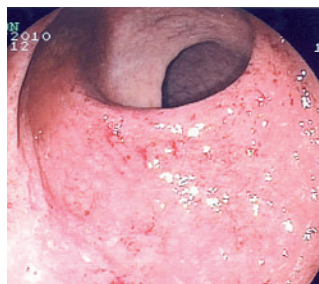
Score total :

≤ 2 points (pas de sous-score > 1) Inactive
 3-5 points Activité faible
 6-10 points Activité modérée
 11-12 points Activité sévère

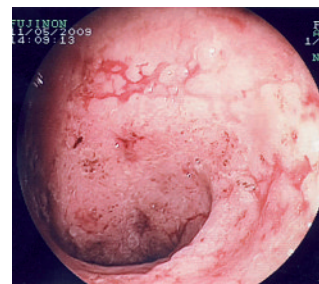
D'Haens G, WJ Sandborn, BG Feagan, et al. *Gastroenterology* 2007;132:763-86

Sous-score endoscopique du Mayo Score ou DAI

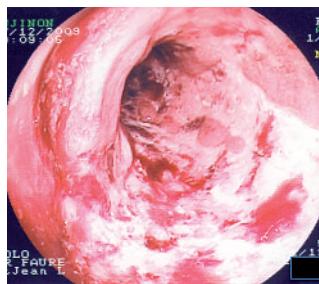
	Score
Normale	0
Anomalies légères (érythème, diminution de la vascularisation, légère fragilité)	1
Anomalies modérées (érythème franc, vascularisation non visible, fragilité, érosions)	2
Anomalies sévères (saignement spontané, ulcérations)	3



Stade 1

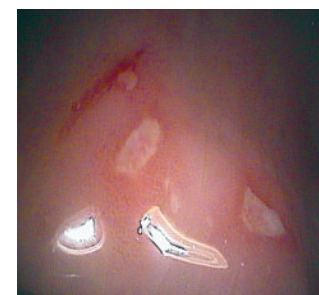

Stade 2

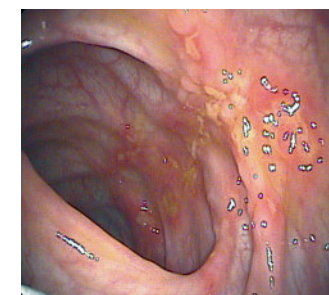


Stade 3

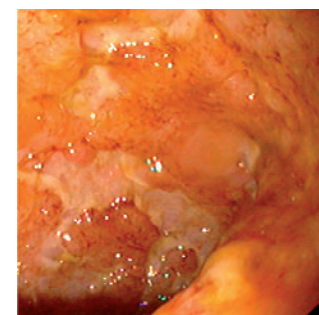
Lésions élémentaires dans la maladie de Crohn



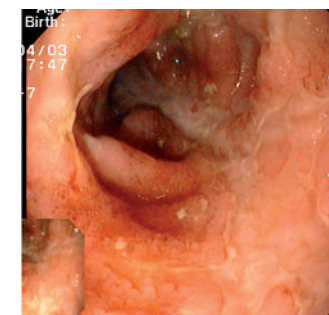
Ulcérations superficielles



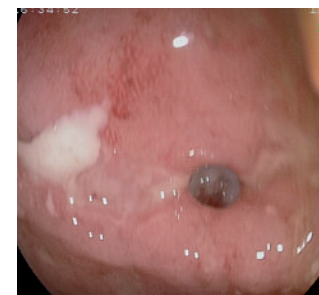Ulcérations superficielles avec intervalle de muqueuse saine



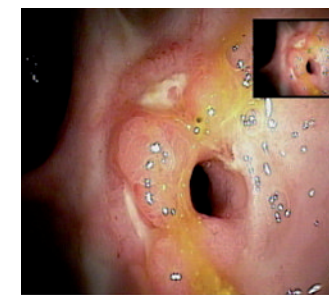
Ulcérations iléales linéaires profondes et superficielles



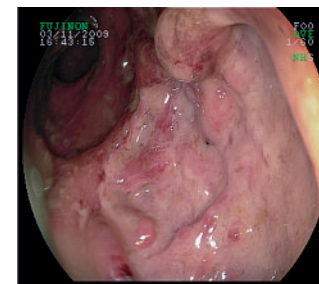
Sténoses inflammatoires avec ulcération



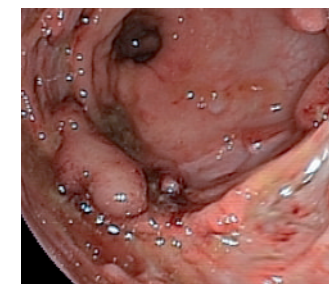
Sténoses inflammatoires avec ulcération



Pseudo-polypes



Maladie cicatricielle



Pseudo-polypes